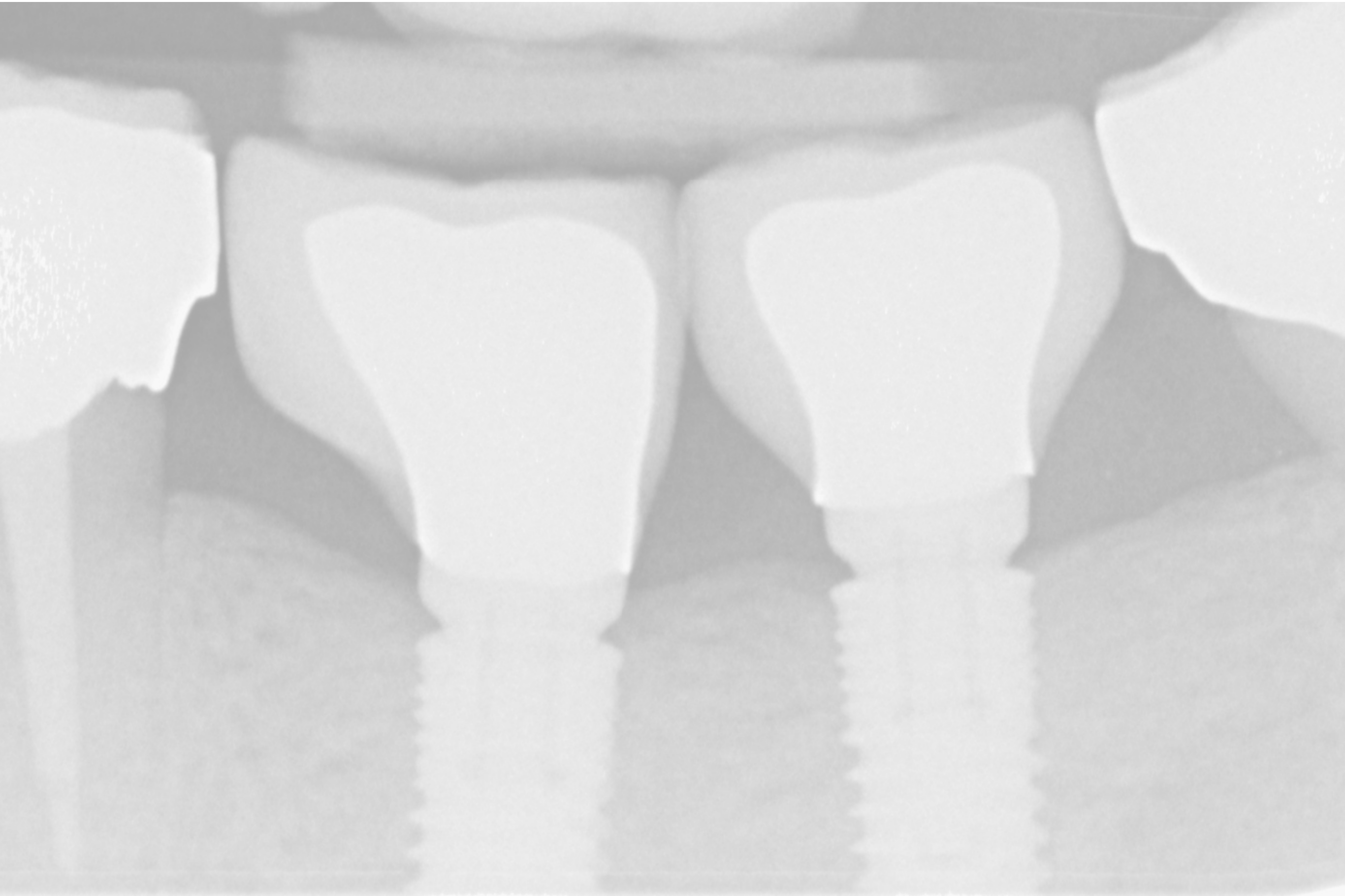


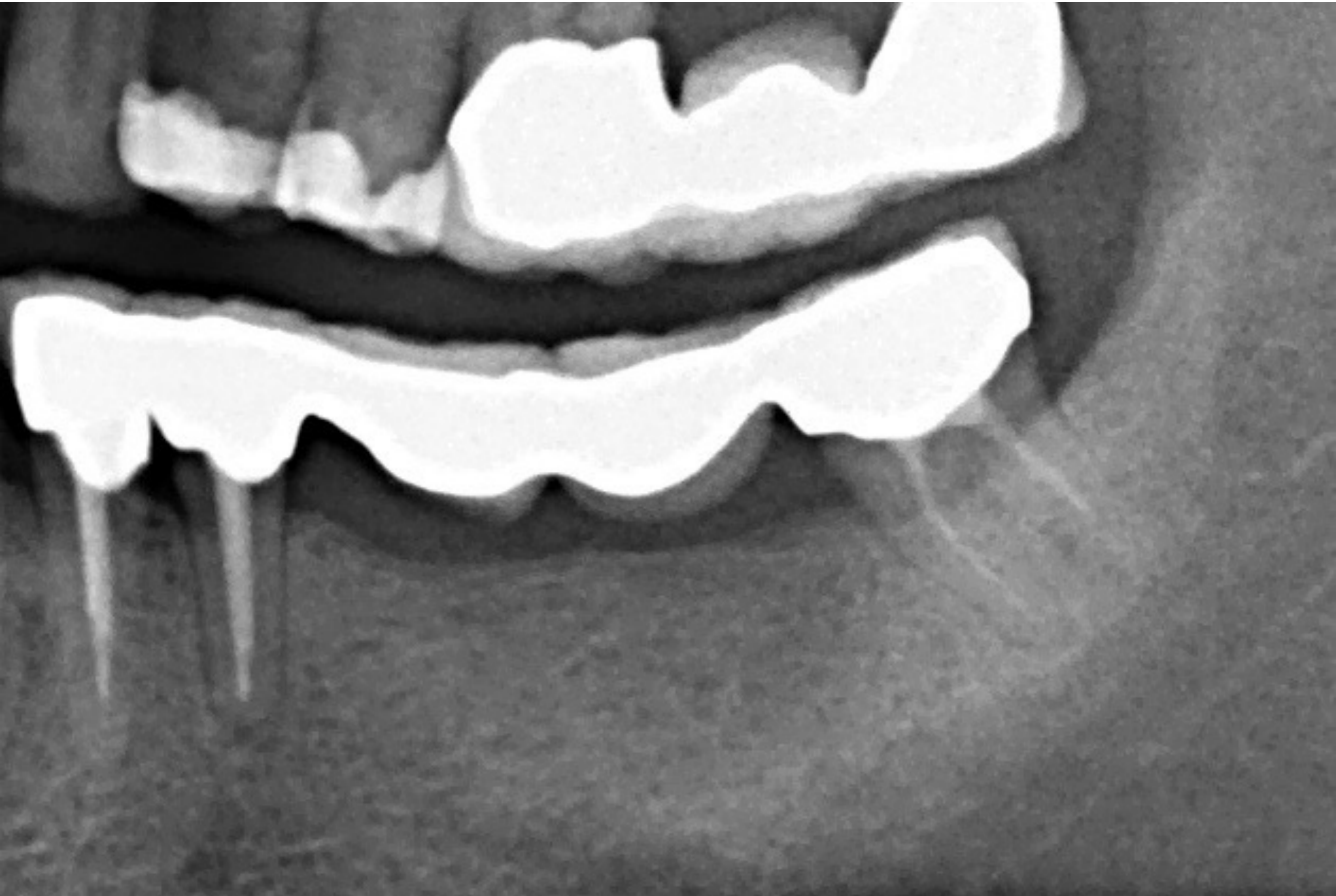REVOIS PRO DOKUMENTATION

Dr. Frederic Hermann M.Sc.

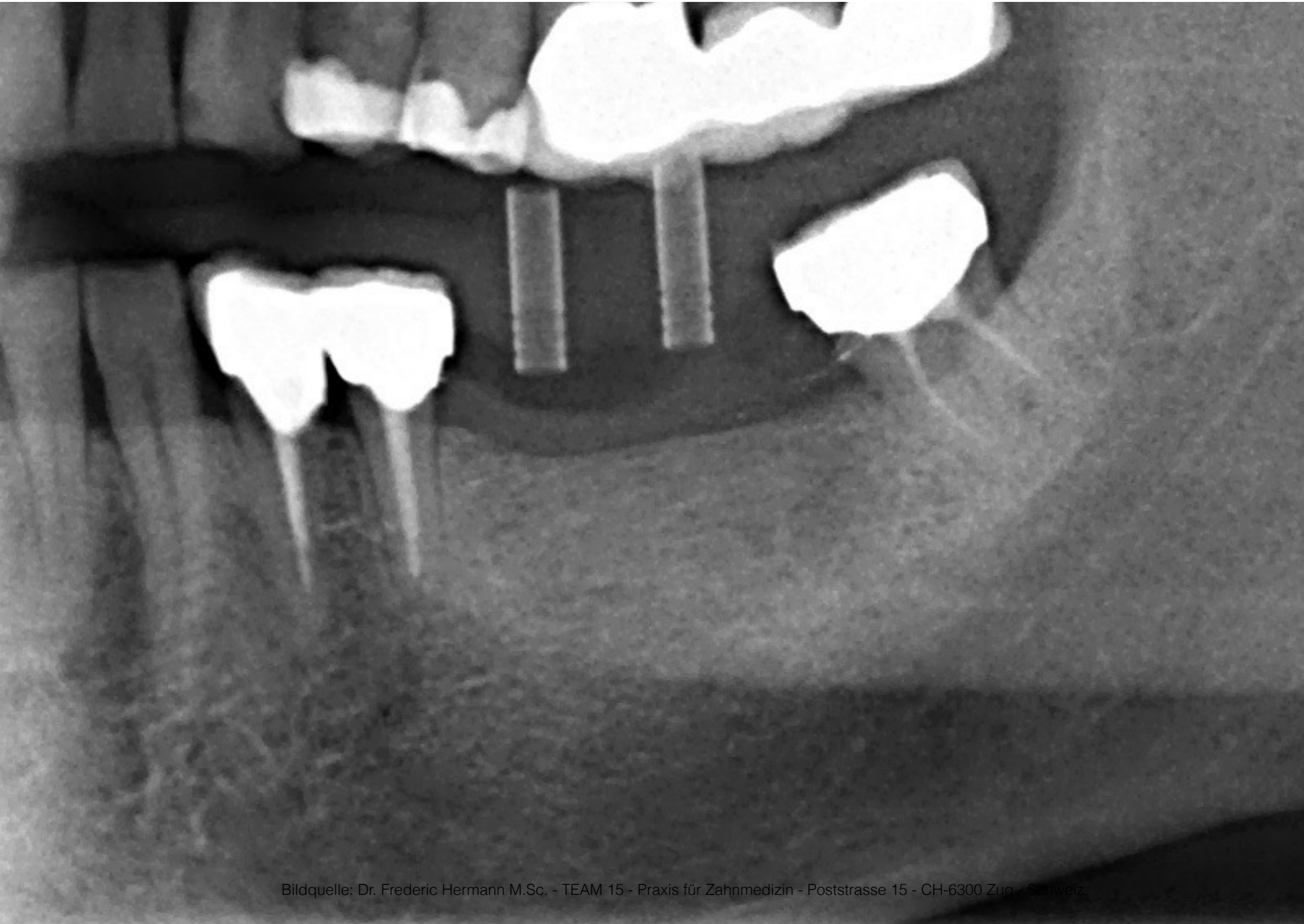


Fall 1

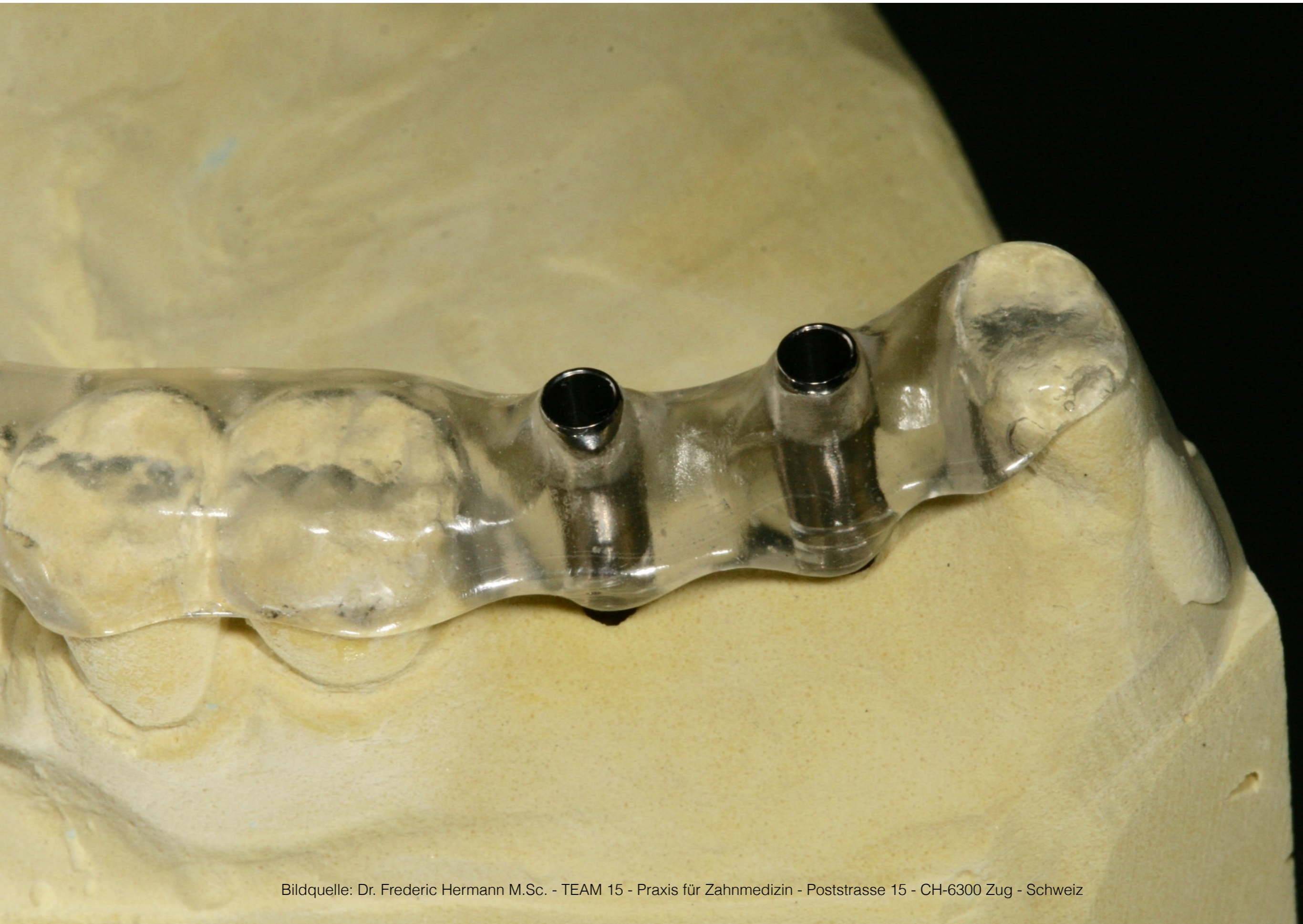Ausgangssituation



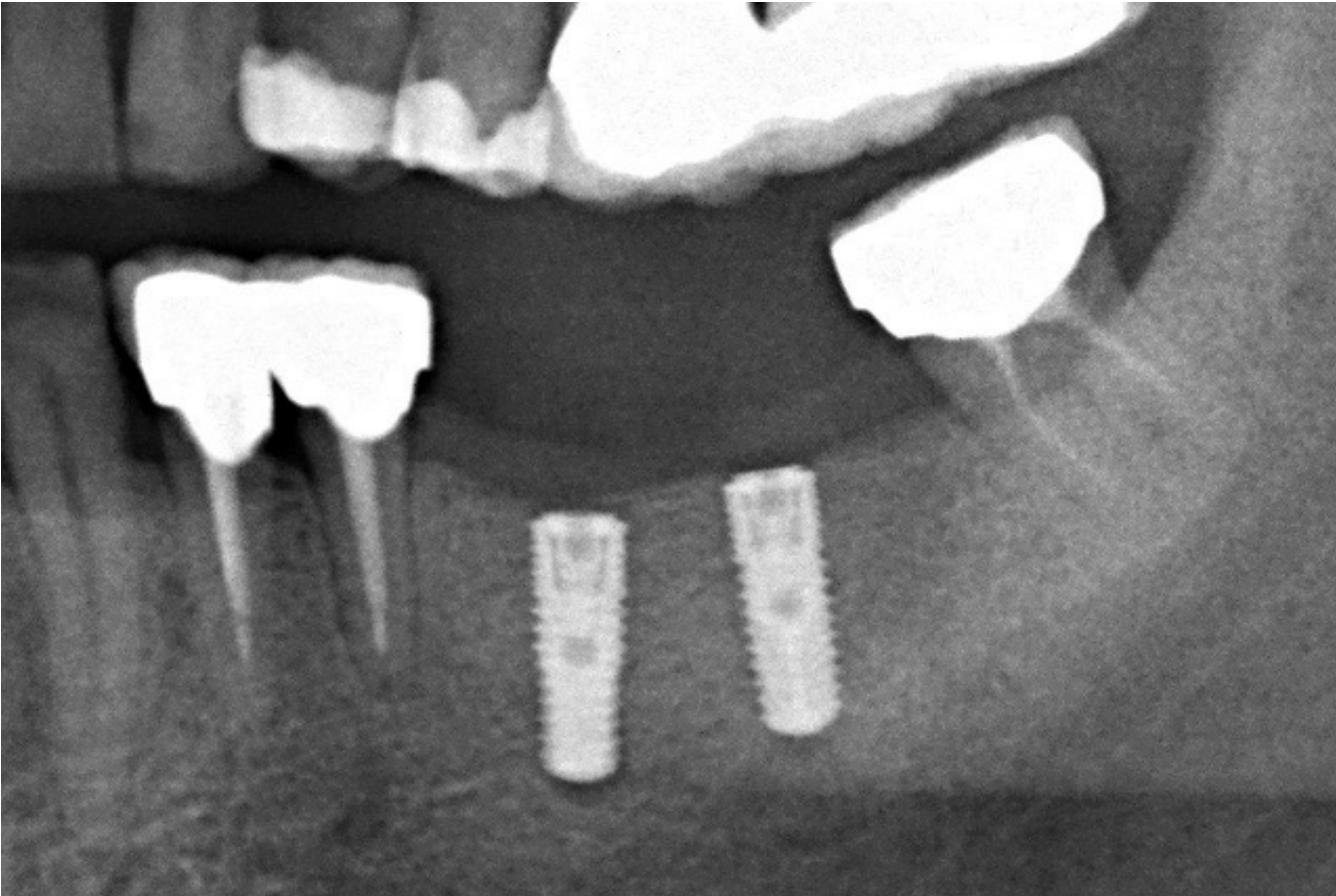Implantatplanung

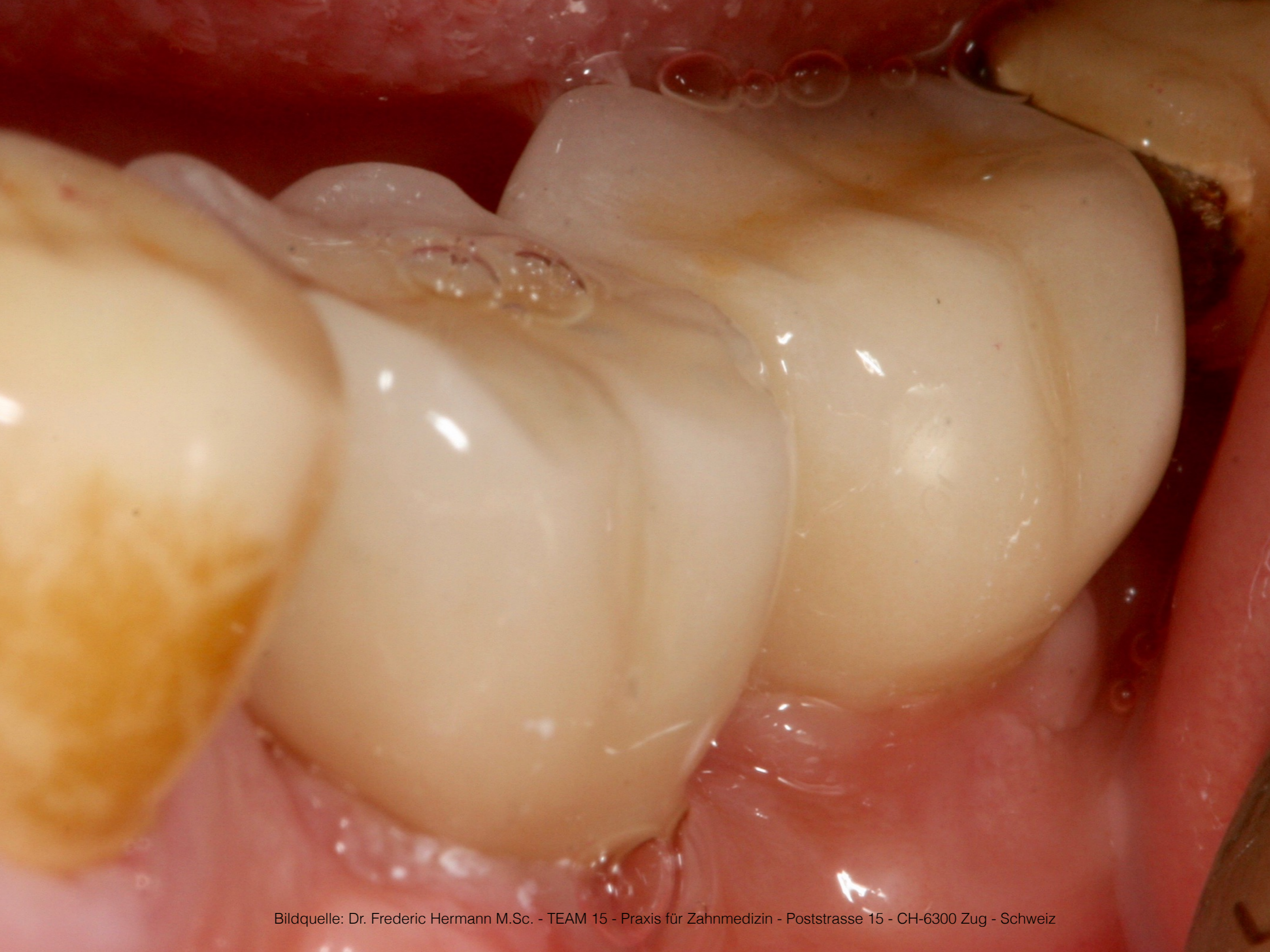

Schablonengeführte Implantatinsertion

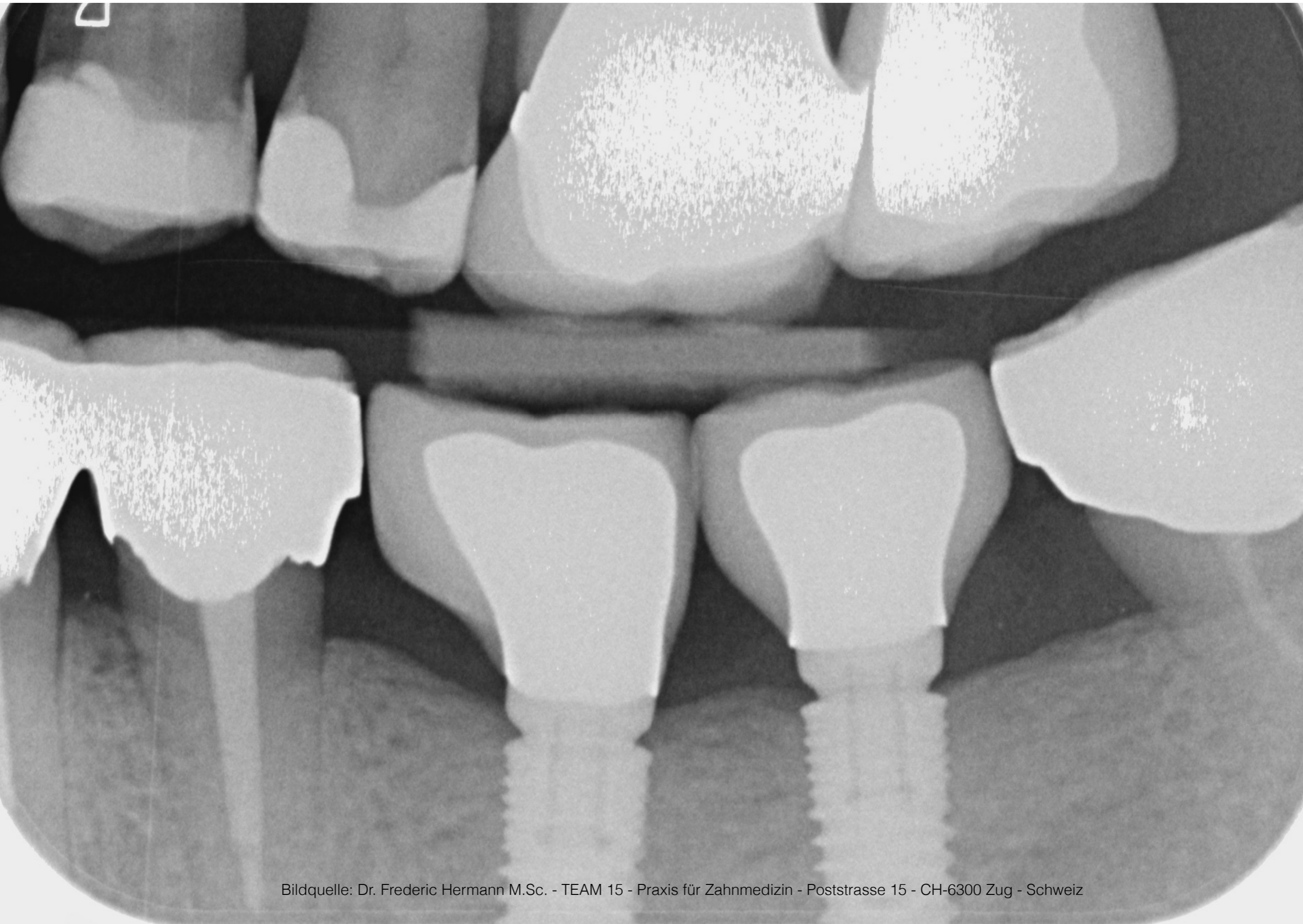

RX post OP

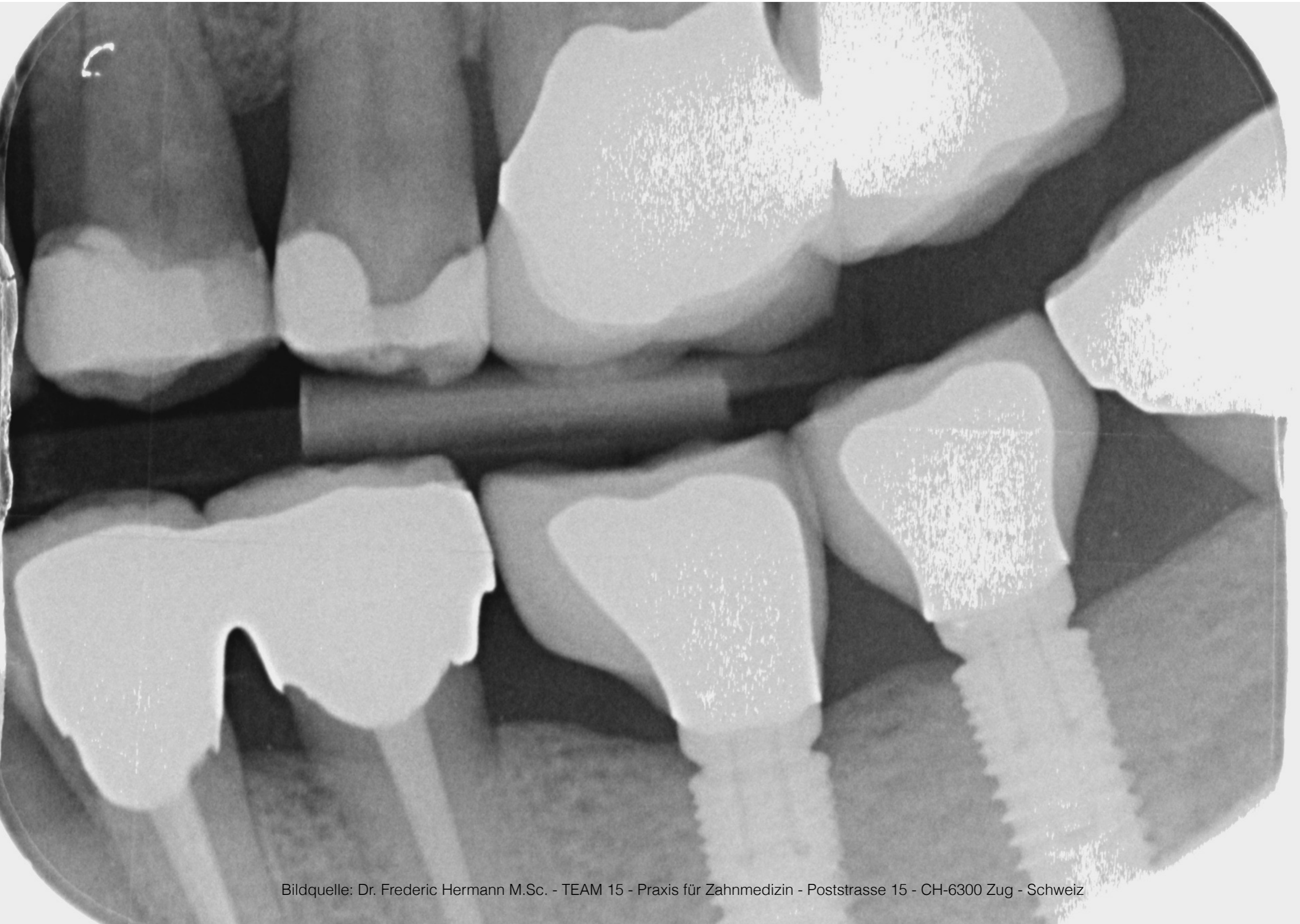




1 Jahr post OP

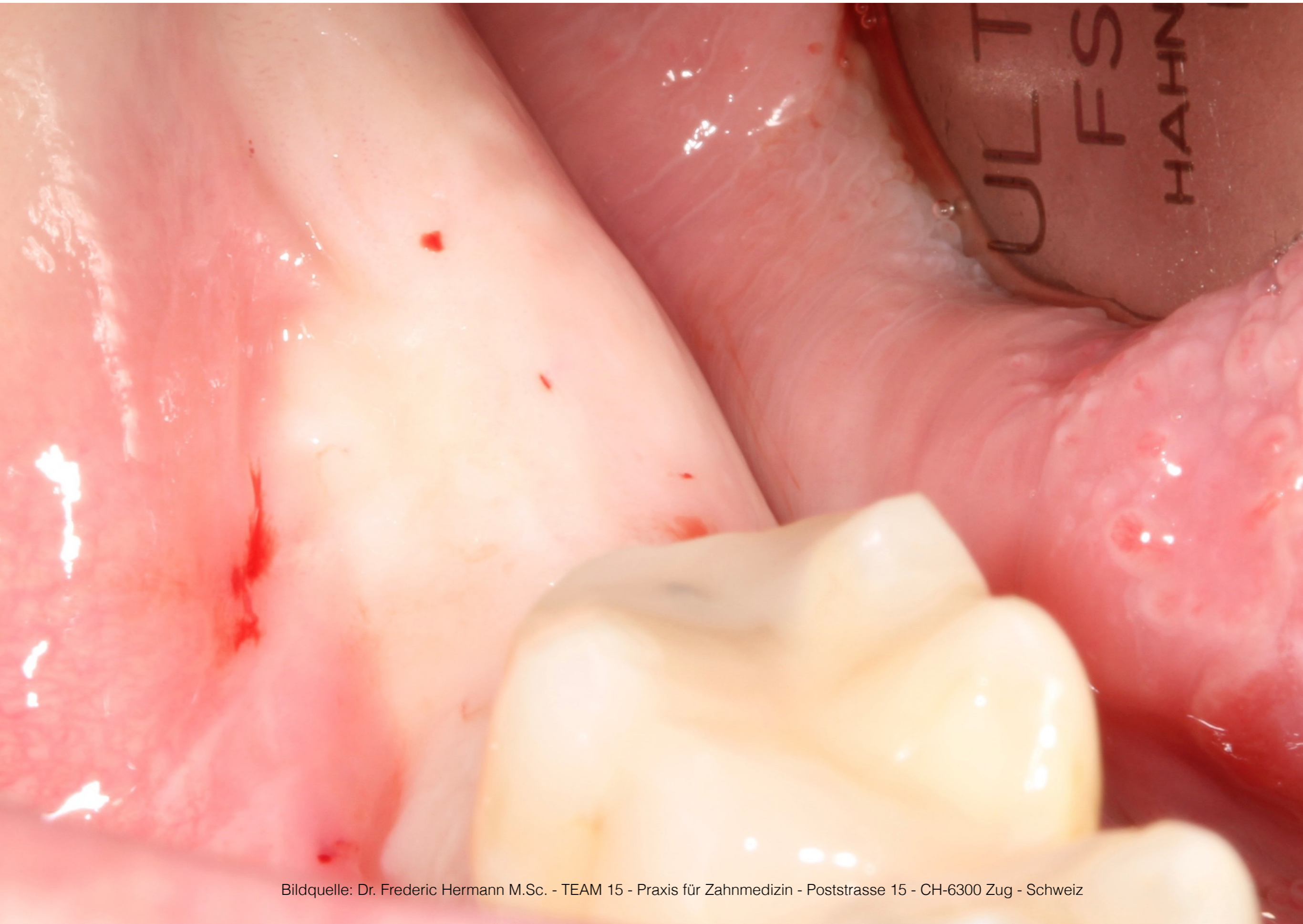


5 Jahre post OP

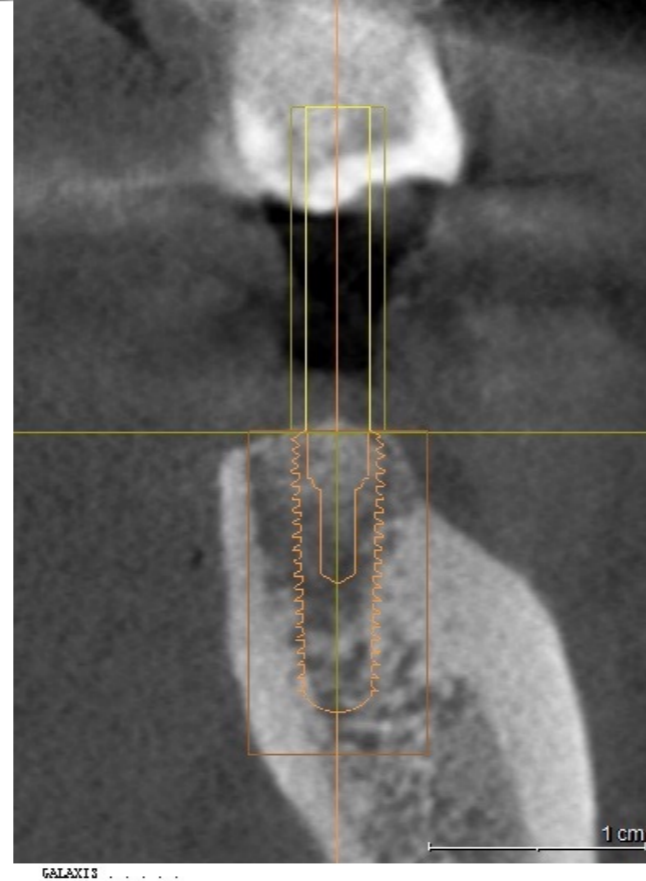
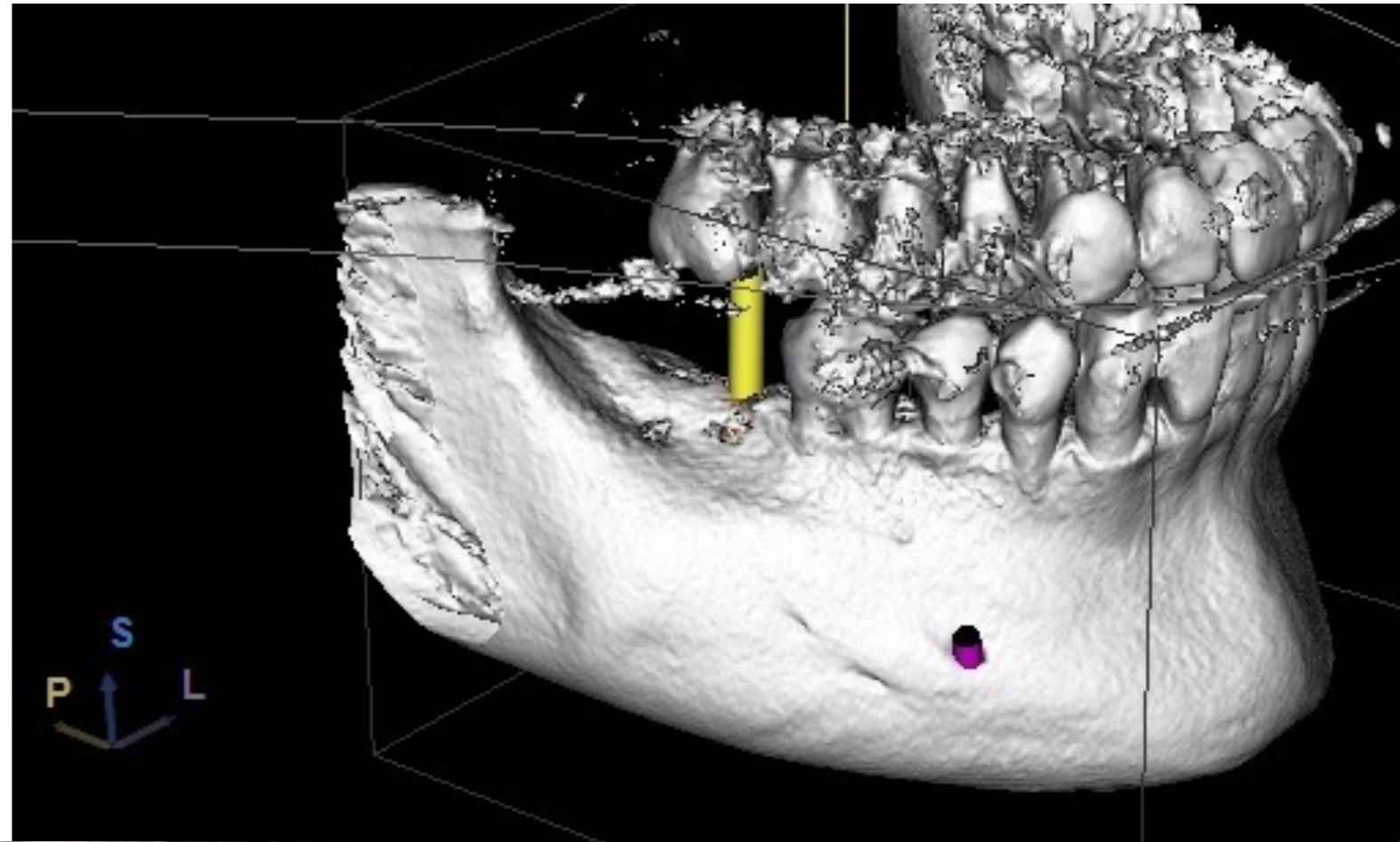
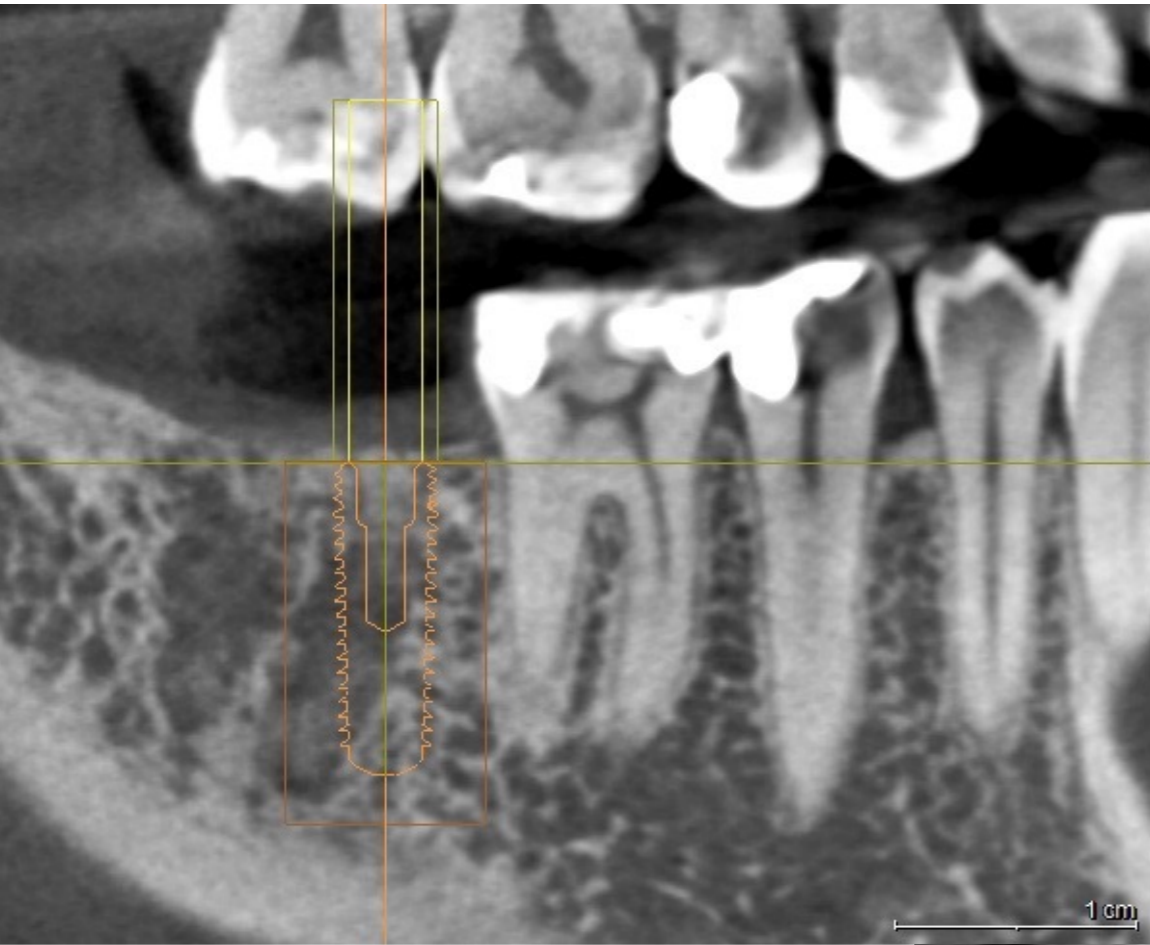


Fall 2

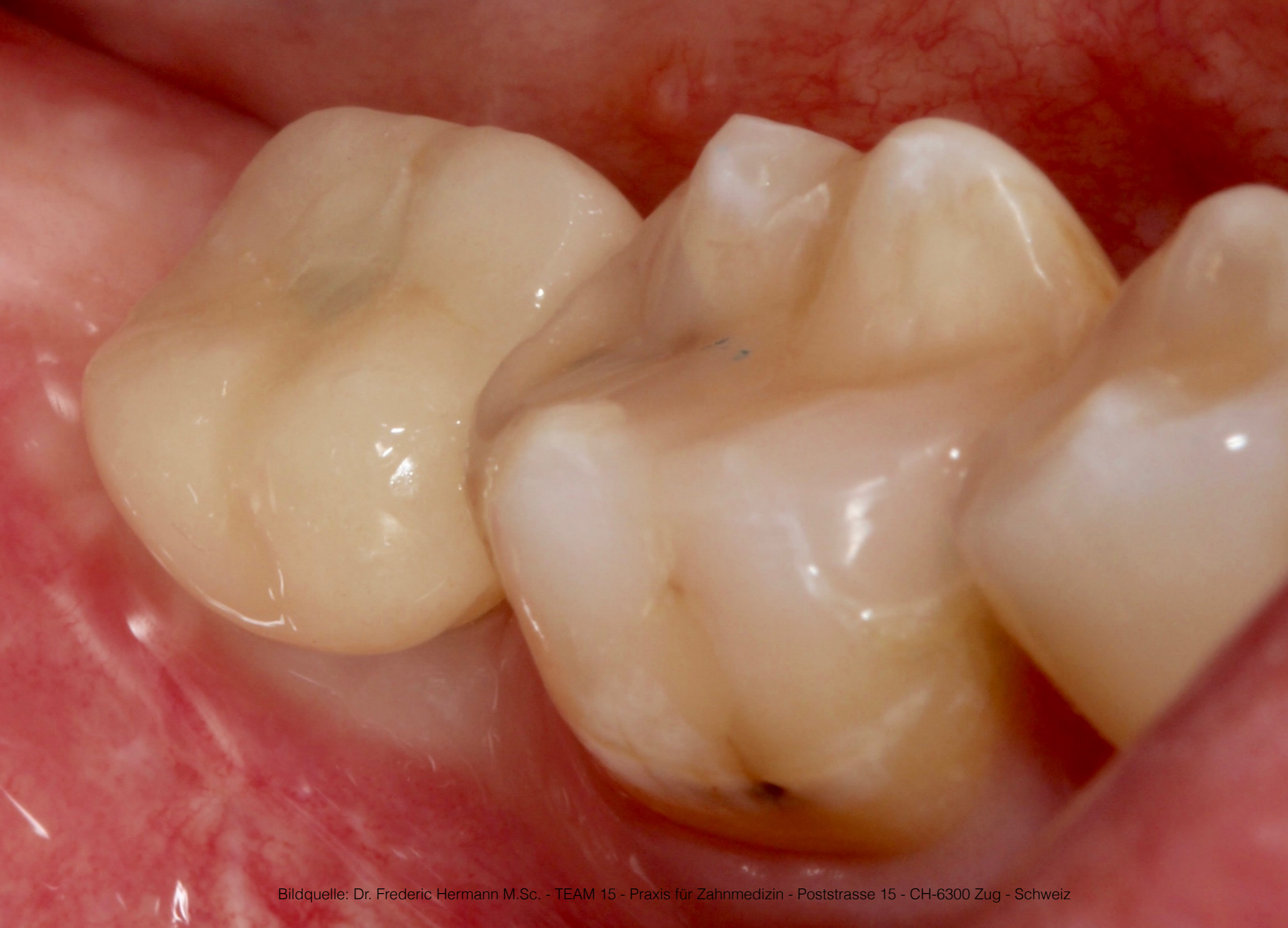Klinische Ausgangssituation regio 47



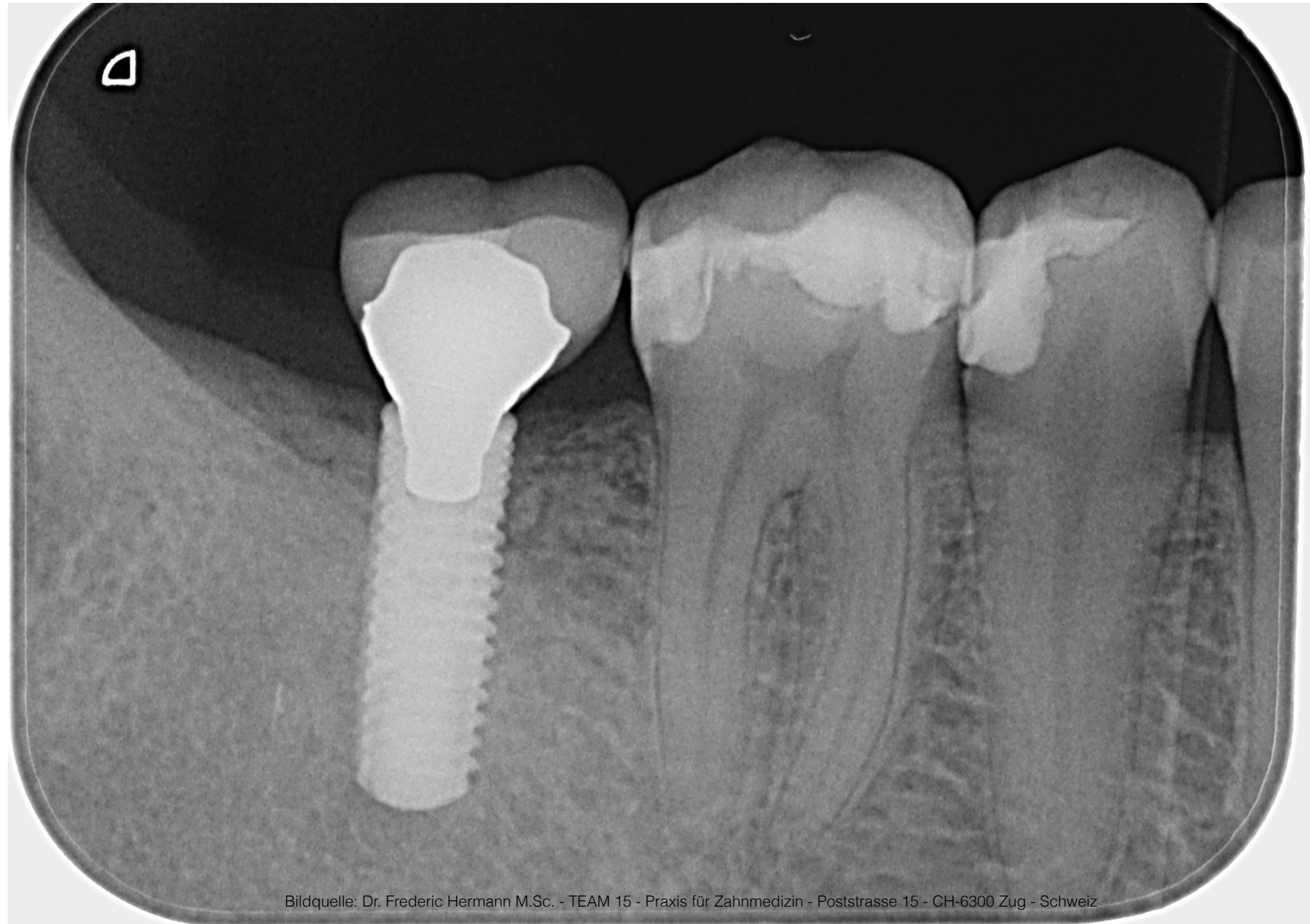
3D-Implantatplanung



GALAXIS

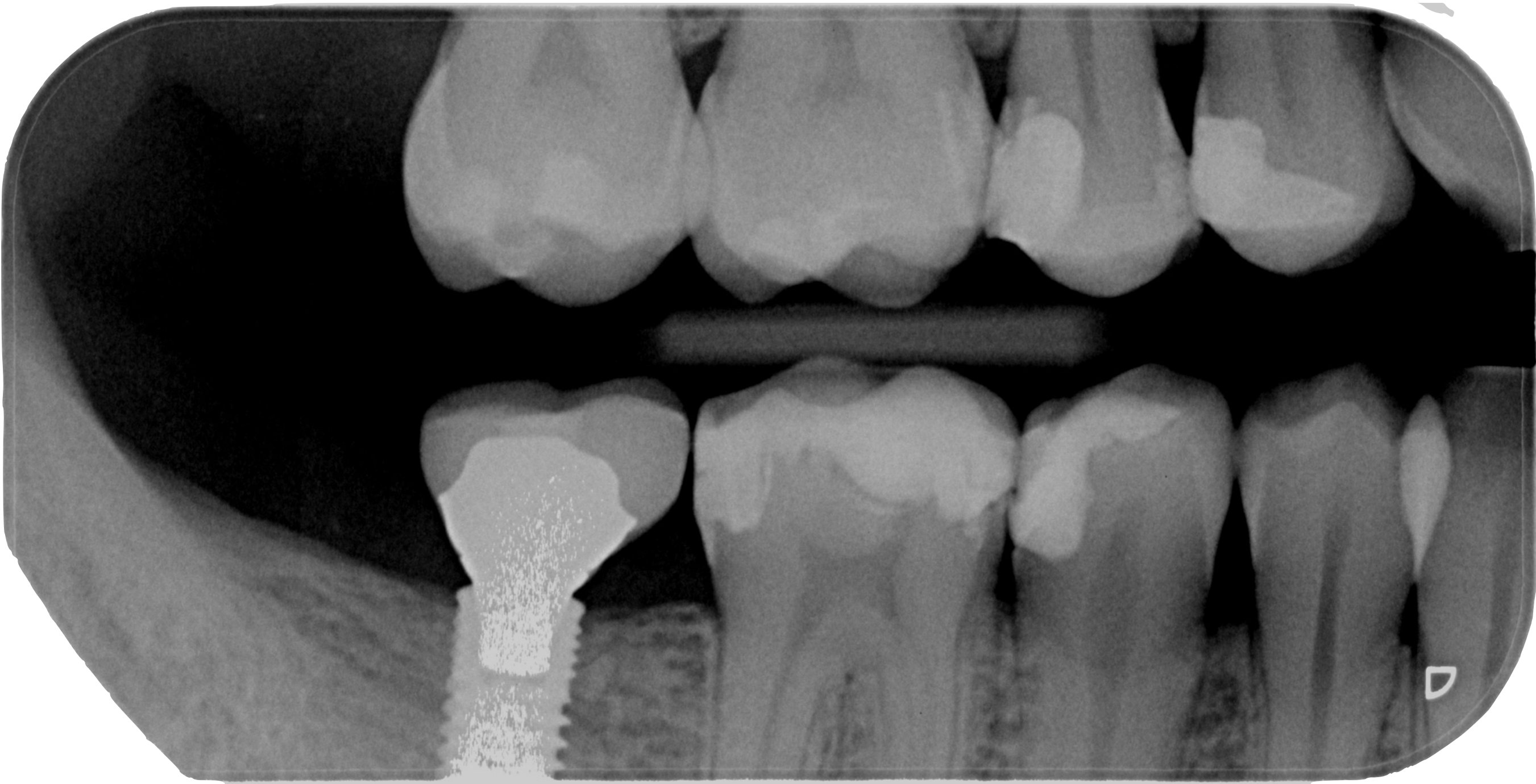


RX Verlaufskontrolle 1 Jahr post OP 2013

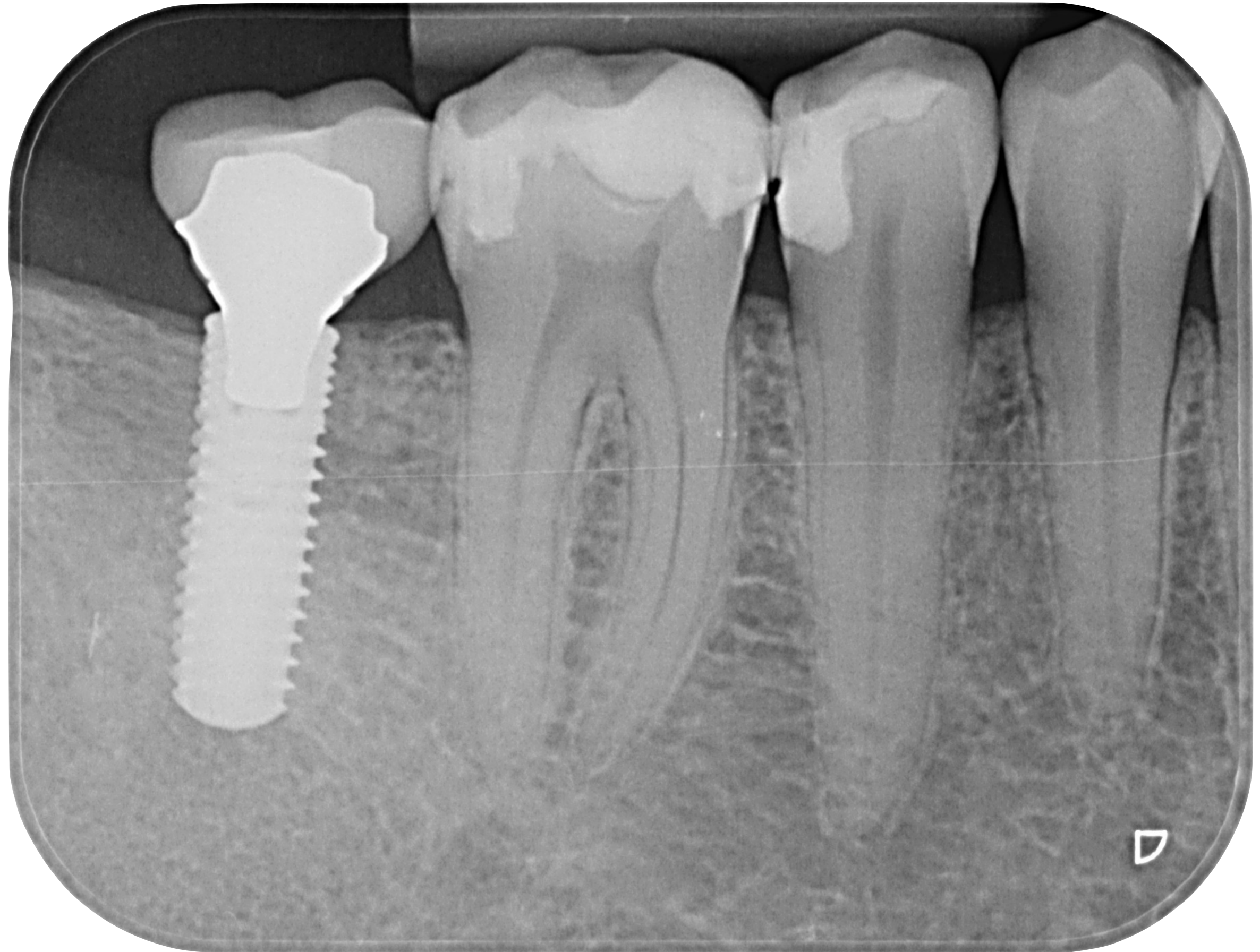


Bildquelle: Dr. Frederic Hermann M.Sc. - TEAM 15 - Praxis für Zahnmedizin - Poststrasse 15 - CH-6300 Zug - Schweiz

RX Verlaufskontrolle 3 Jahre post OP 2015

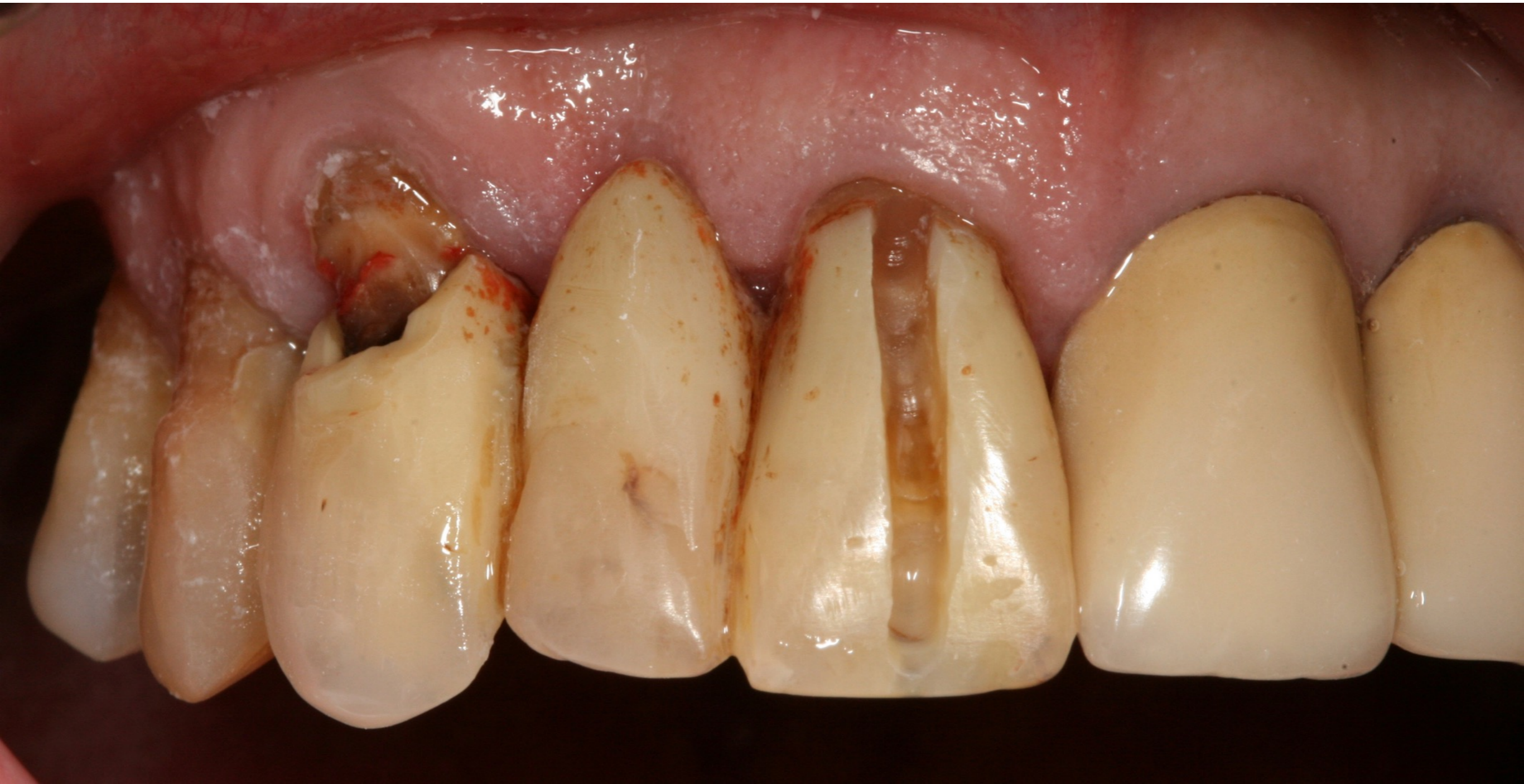

RX Verlaufskontrolle 5 Jahre post OP 2017

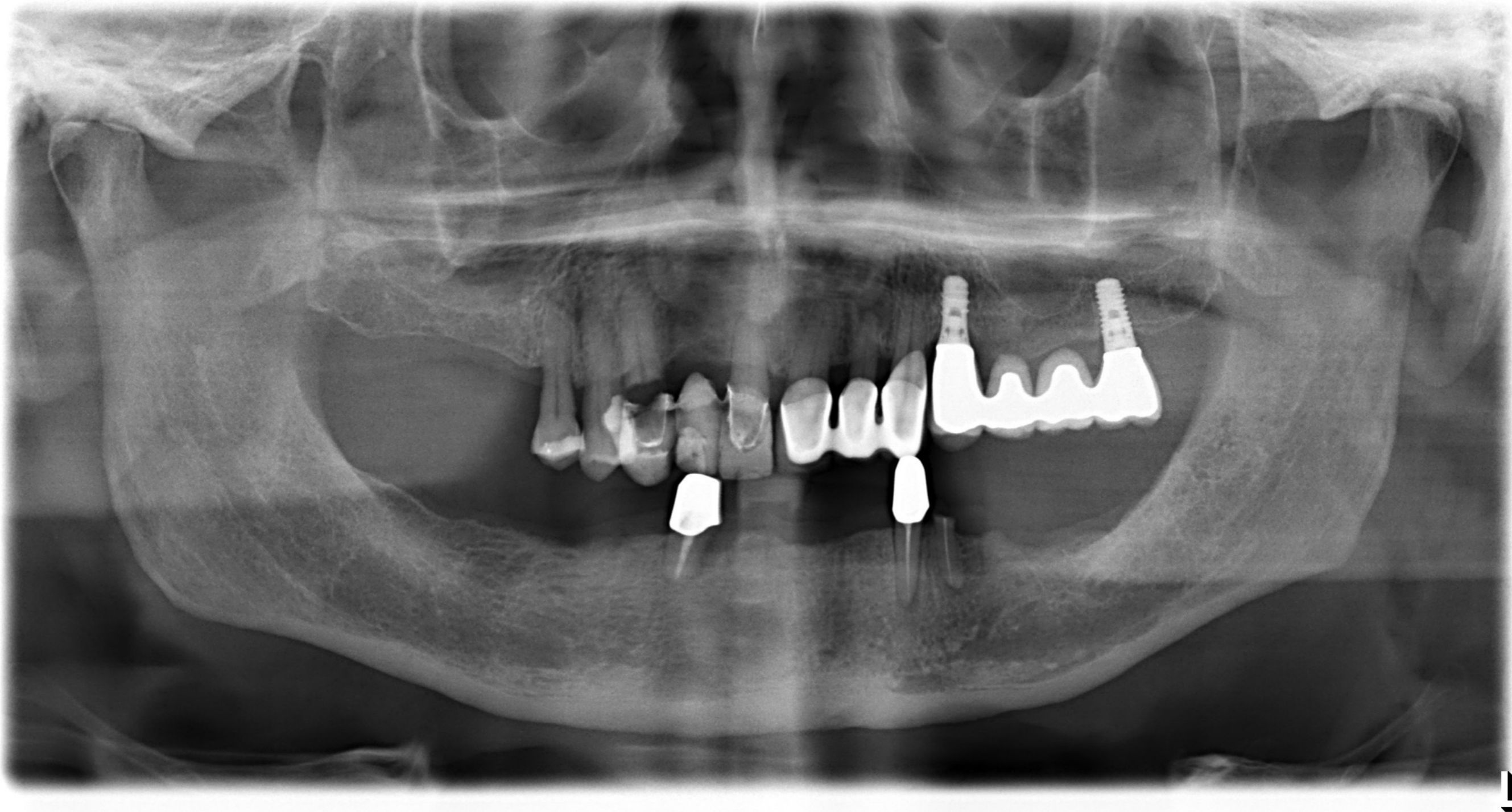


Fall 3

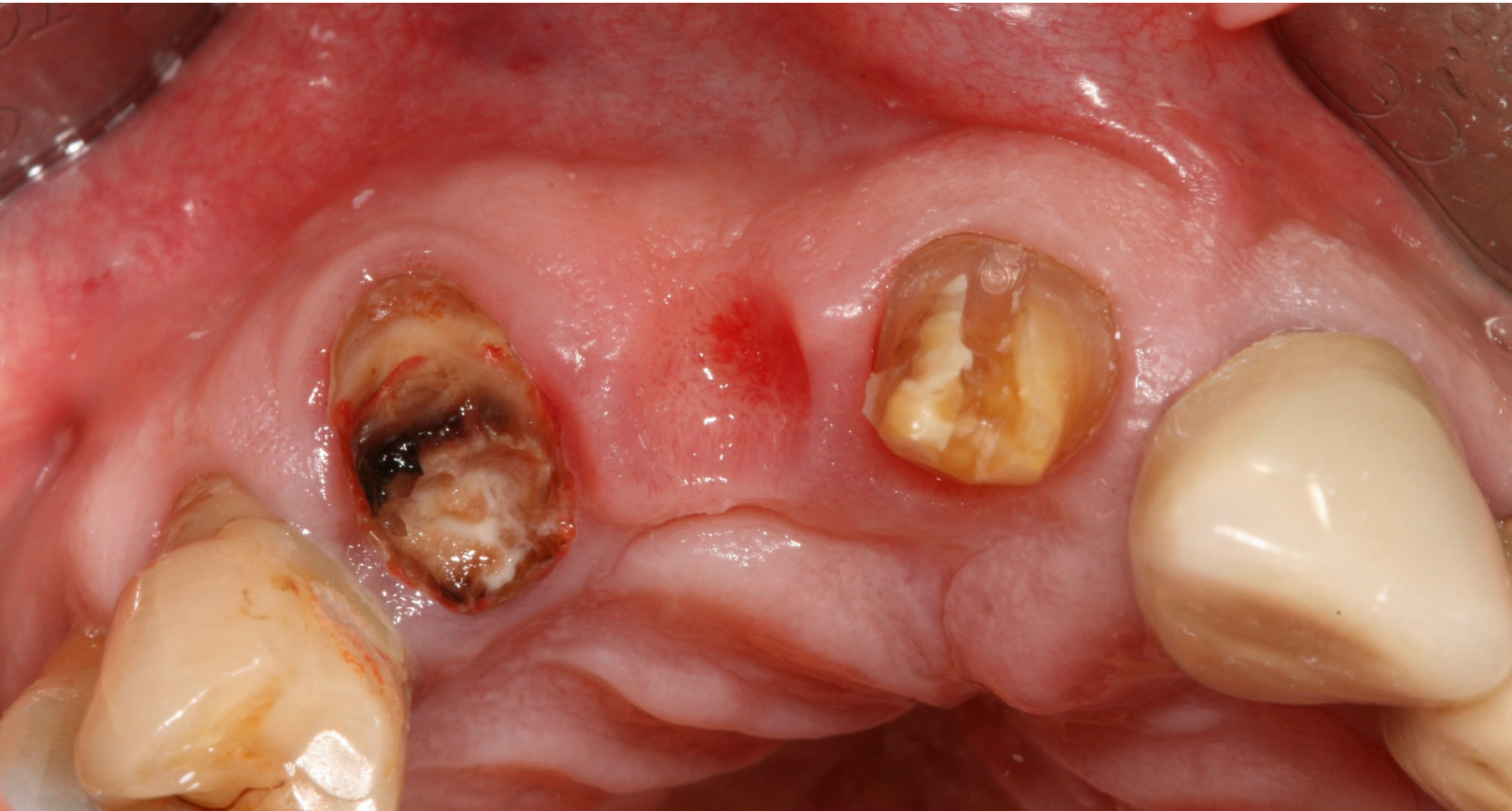Ausgangssituation regio 11-13 im Jahre 01/2012



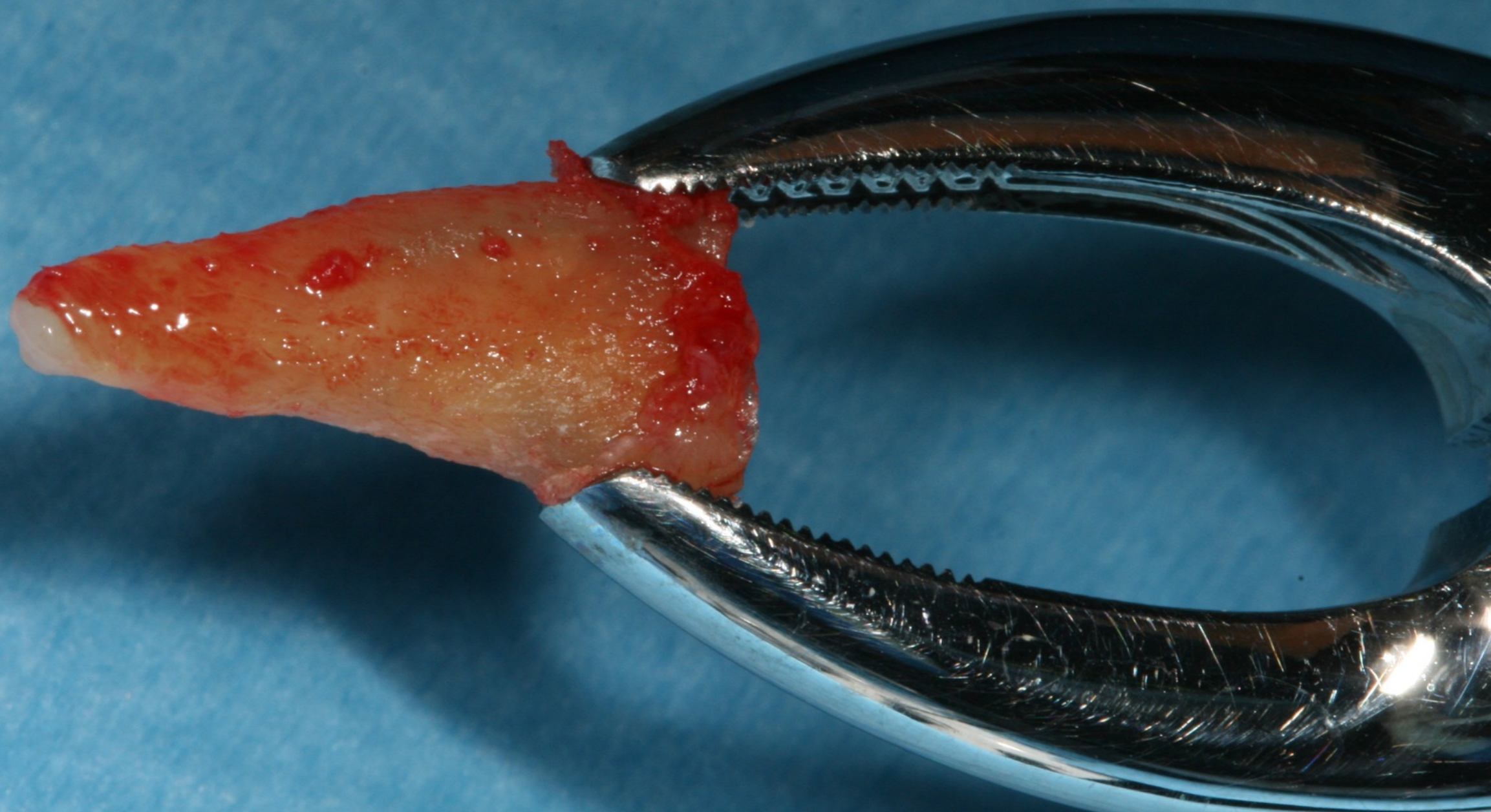Ausgangssituation regio 11-13 im Jahre 01/2012



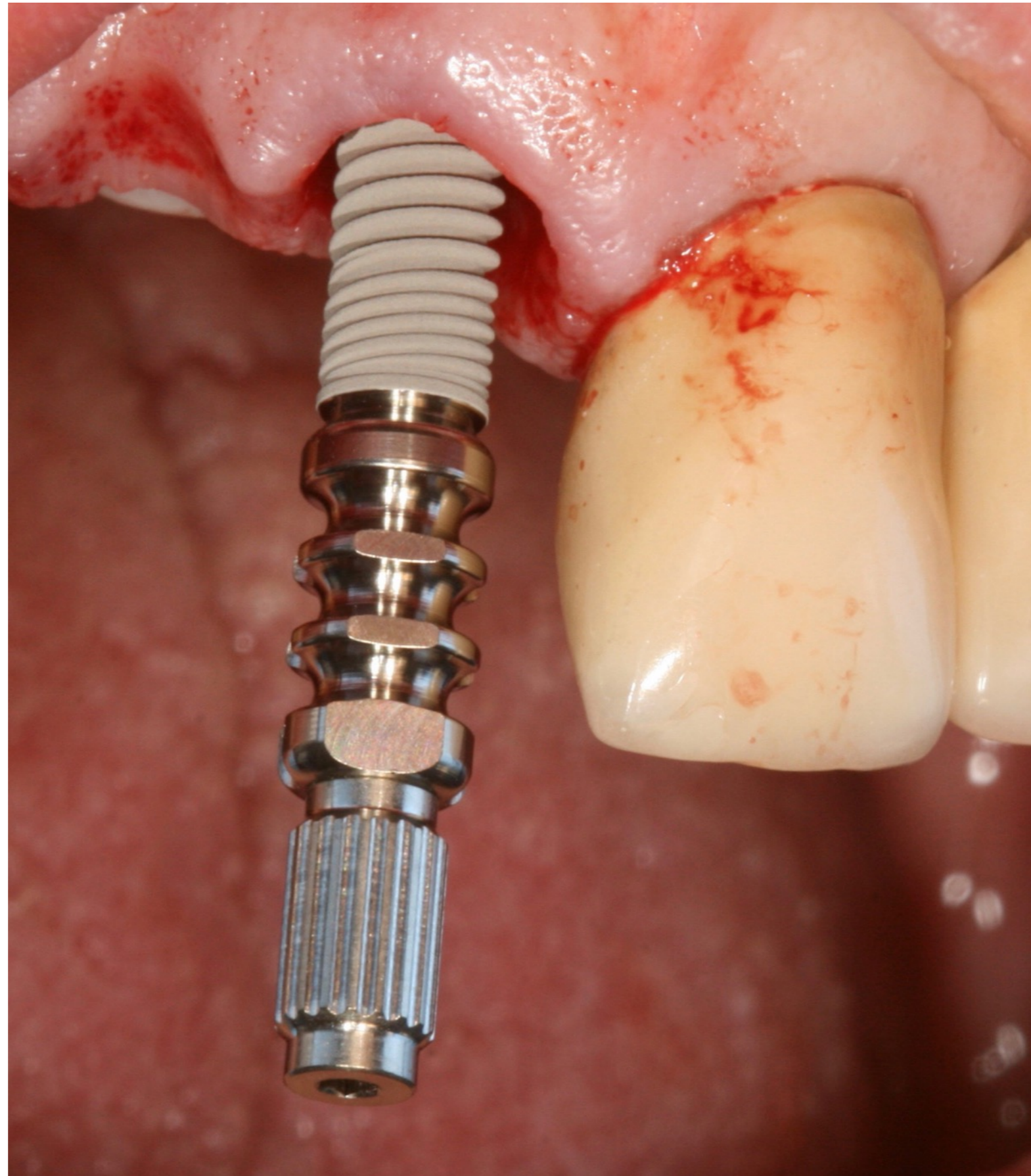Nichterhaltungswürdigkeit von Zahn 11 und 13



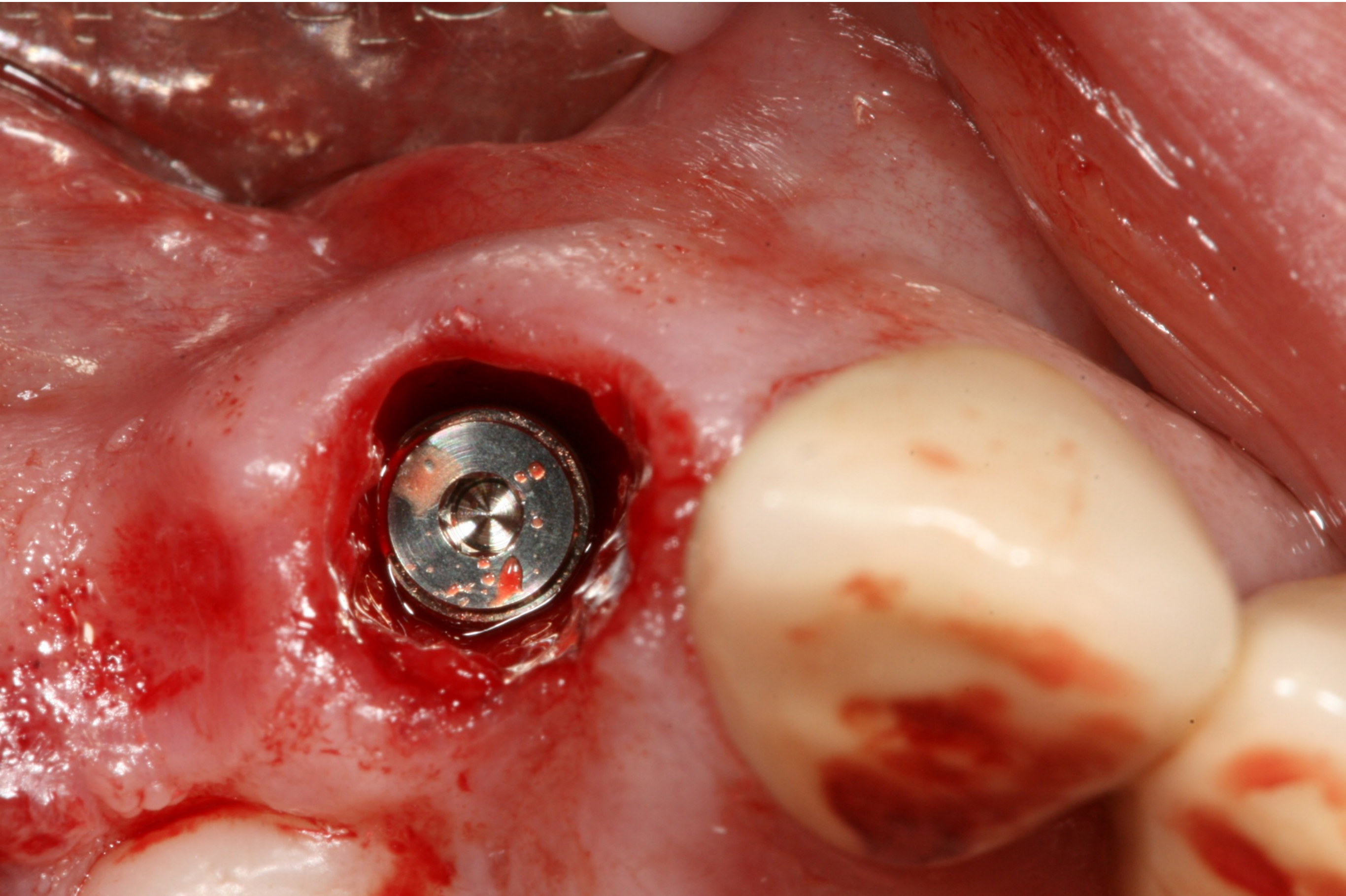
Minimalinvasive Zahnentfernung / geplante Sofortimplantation



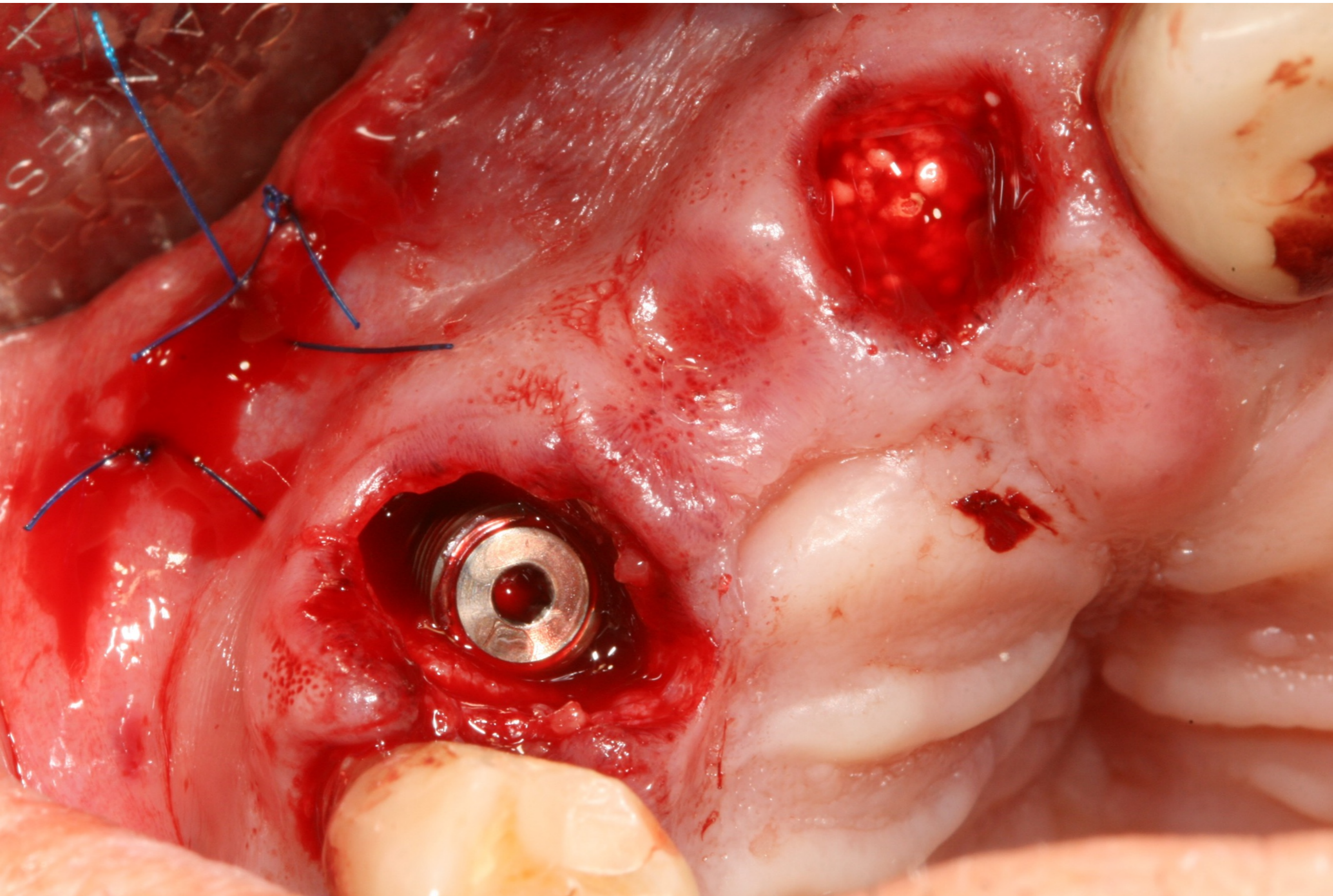
Minimalinvasive Zahnentfernung / Sofortimplantation



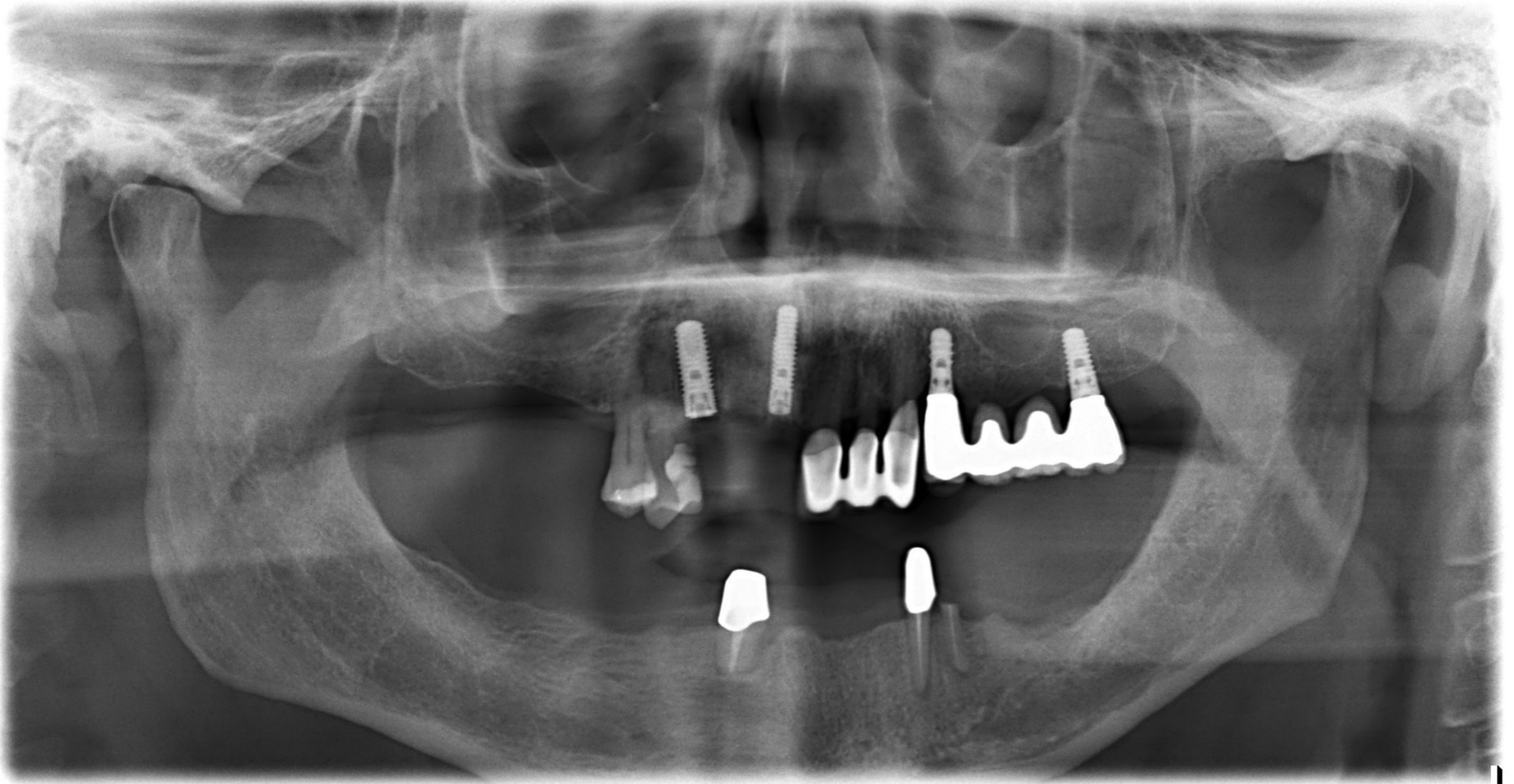
Minimalinvasive Zahnentfernung / Sofortimplantation



Minimalinvasive Zahnentfernung / Sofortimplantation

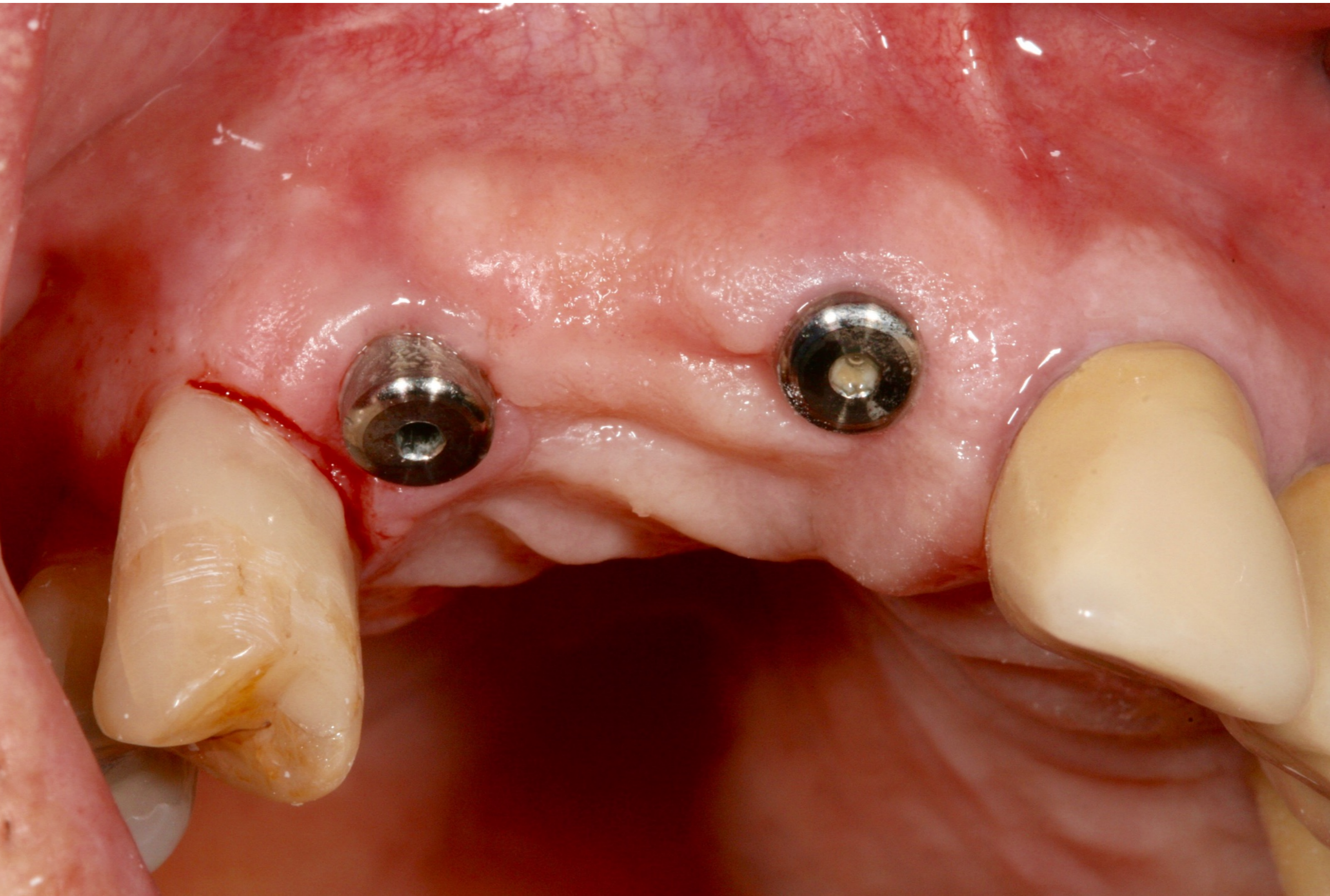

RX post OP 03/2012

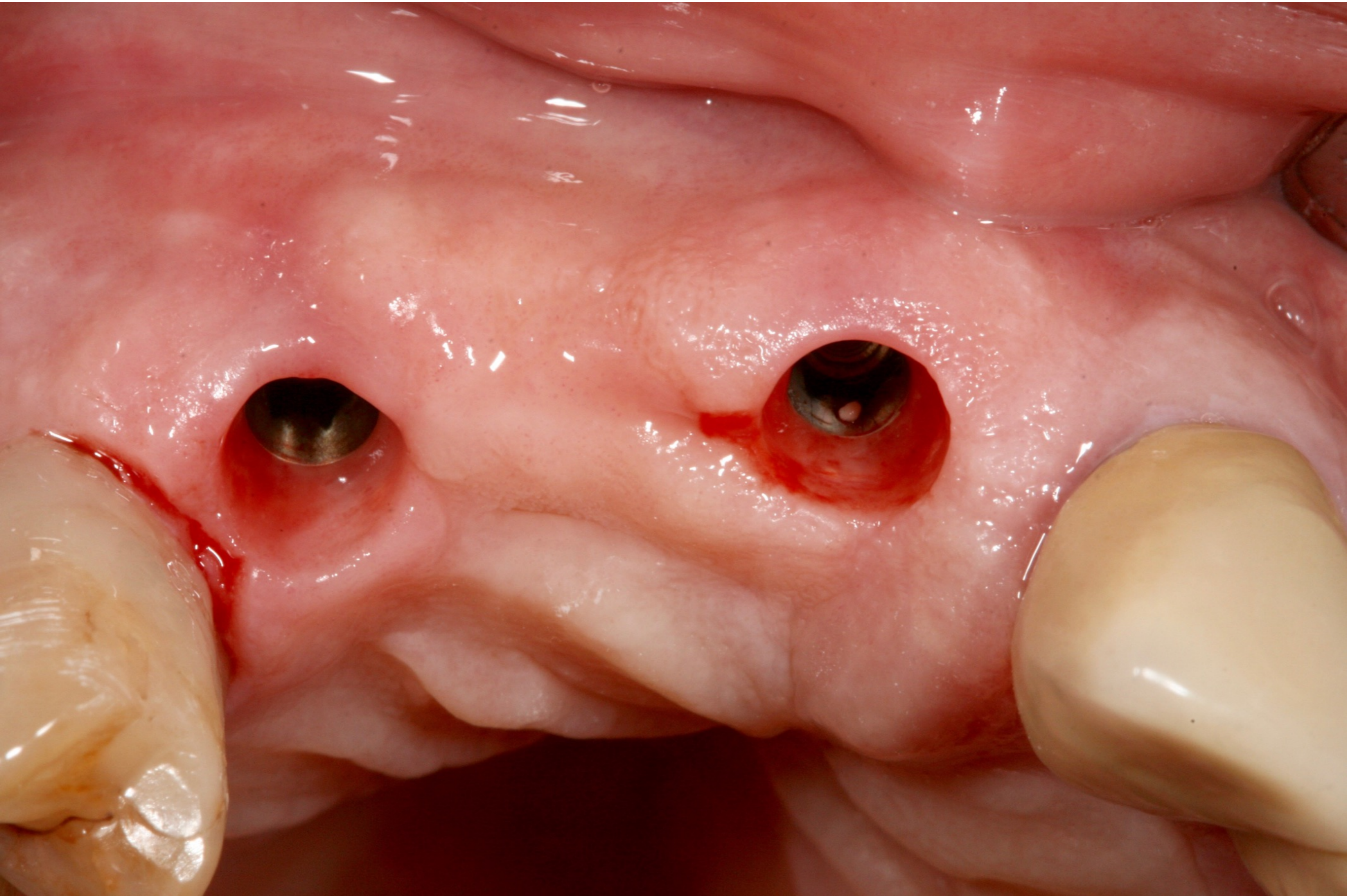


Bildquelle: Dr. Frederic Hermann M.Sc. - TEAM 15 - Praxis für Zahnmedizin - Poststrasse 15 - CH-6300 Zug - Schweiz

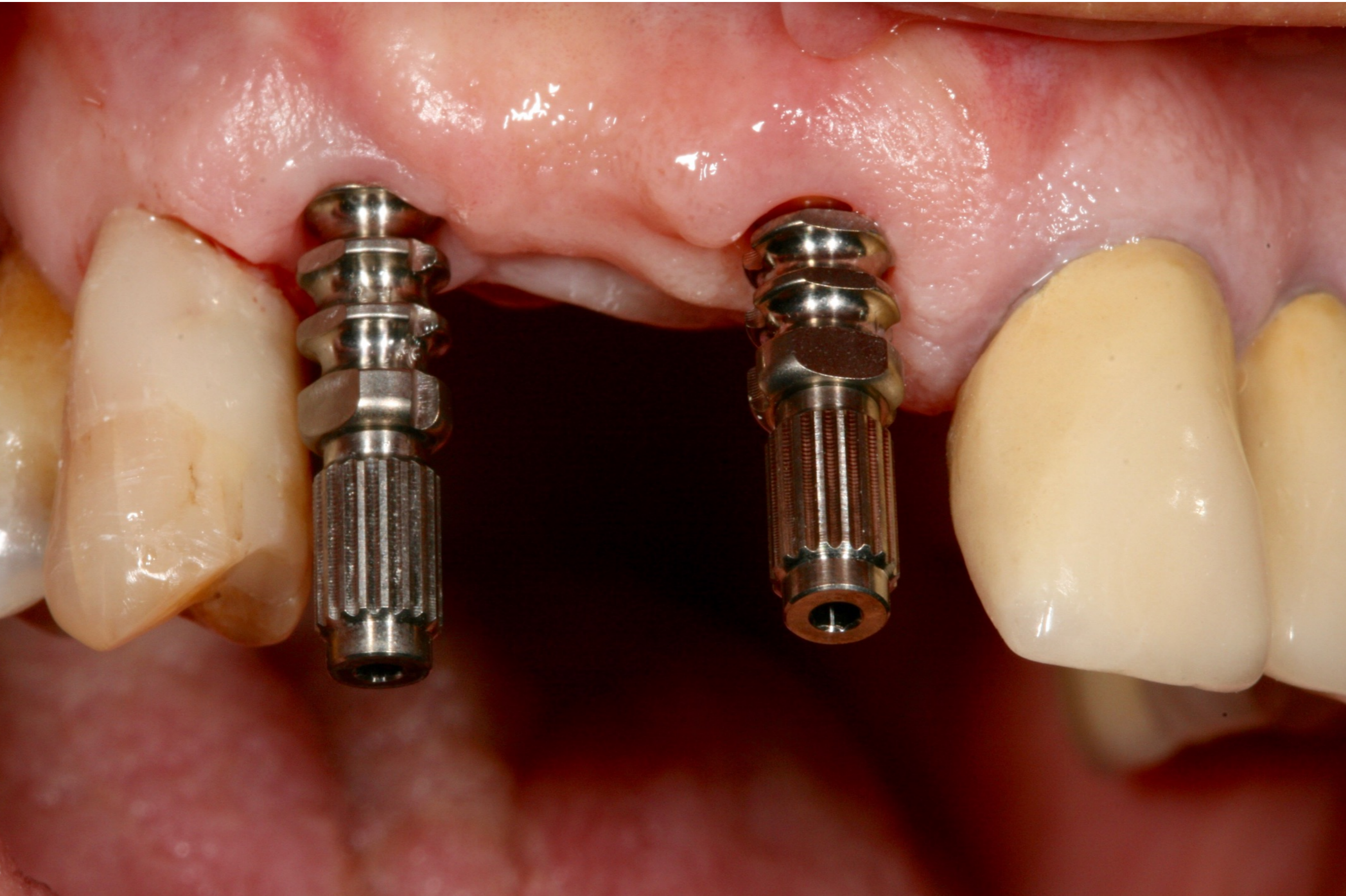Freilegungsoperation 3 Monate post 06/2012



Freilegungsoperation 3 Monate post 06/2012



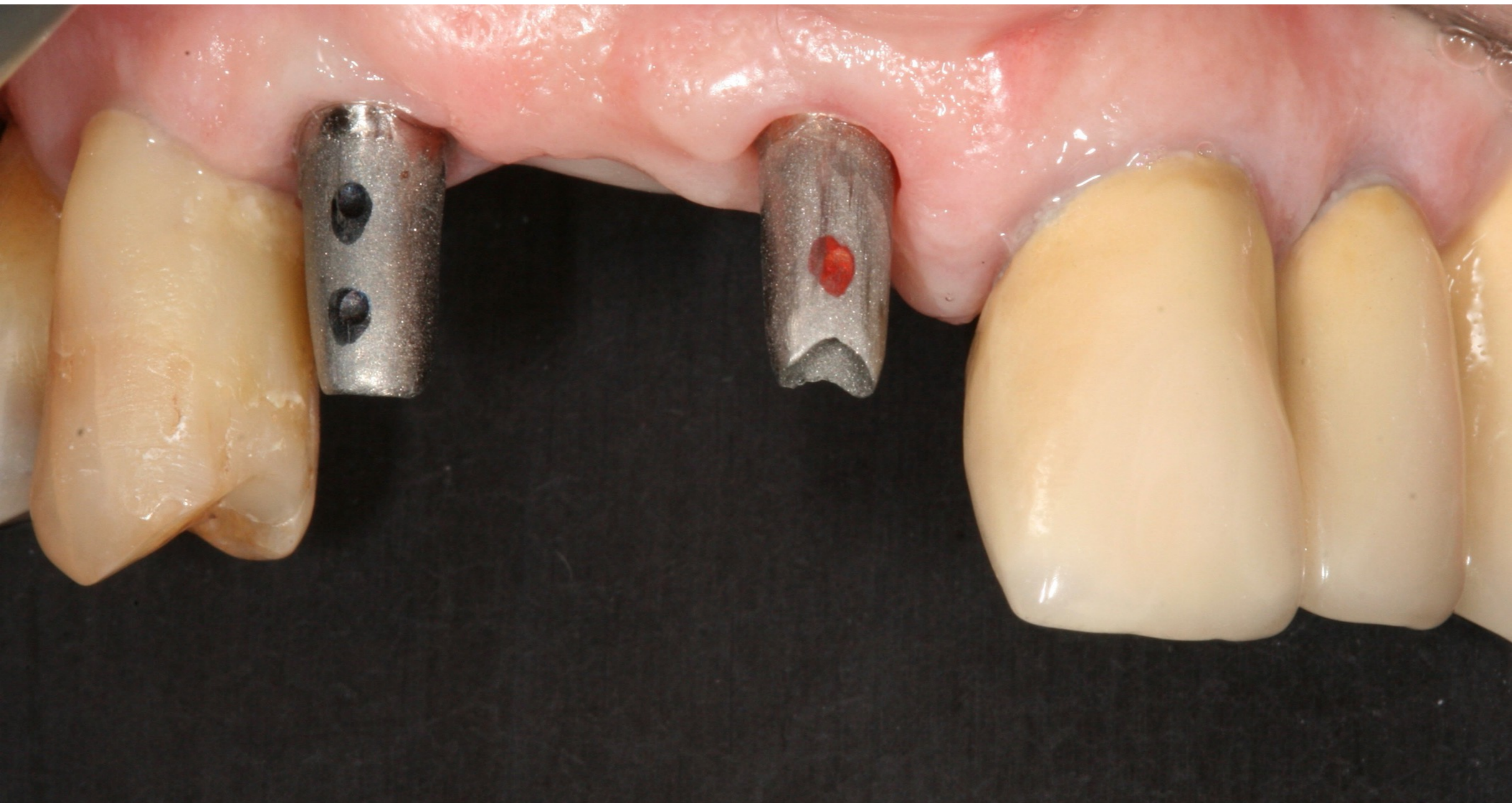Offener Implantatabdruck



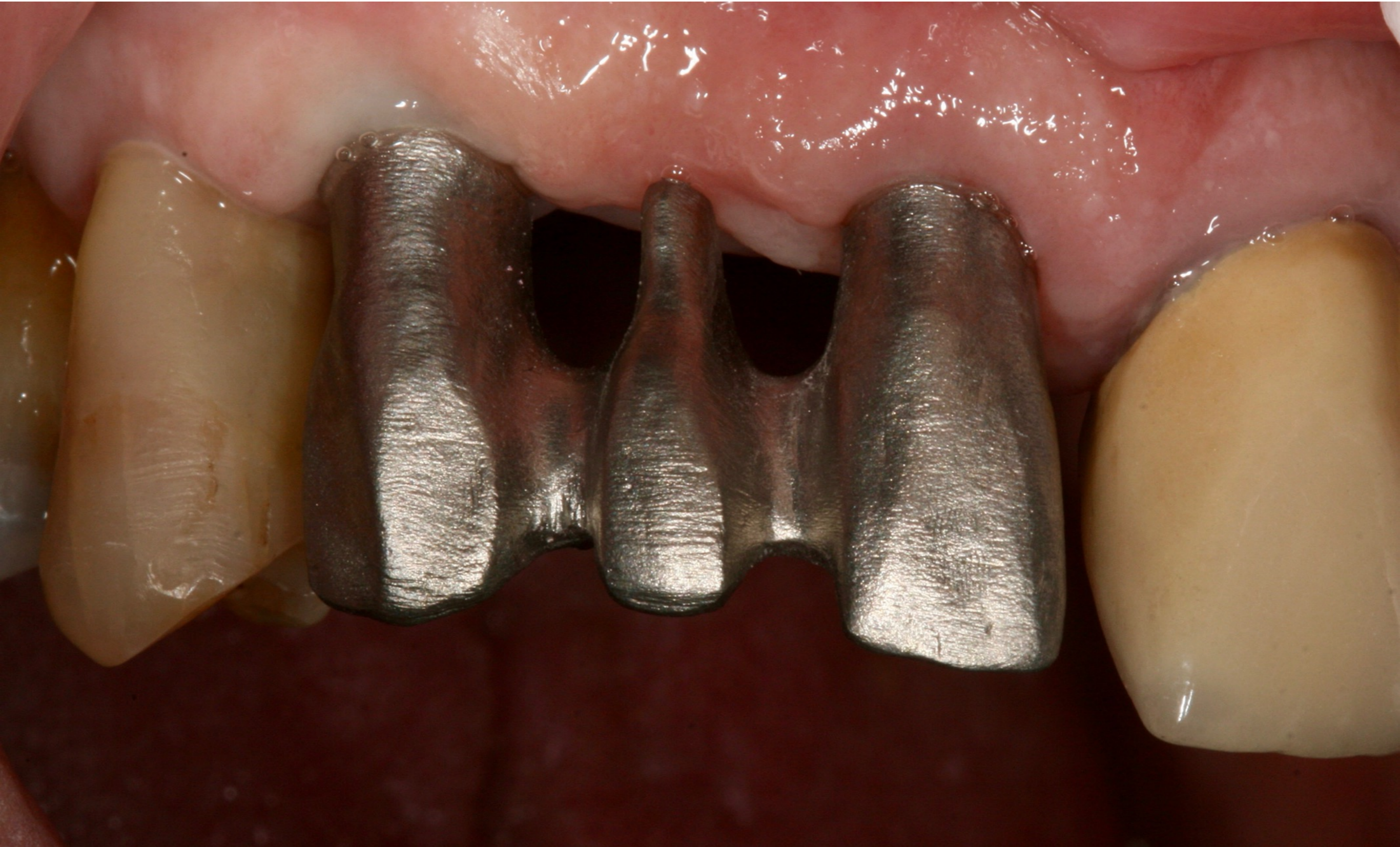Offener Implantatabdruck



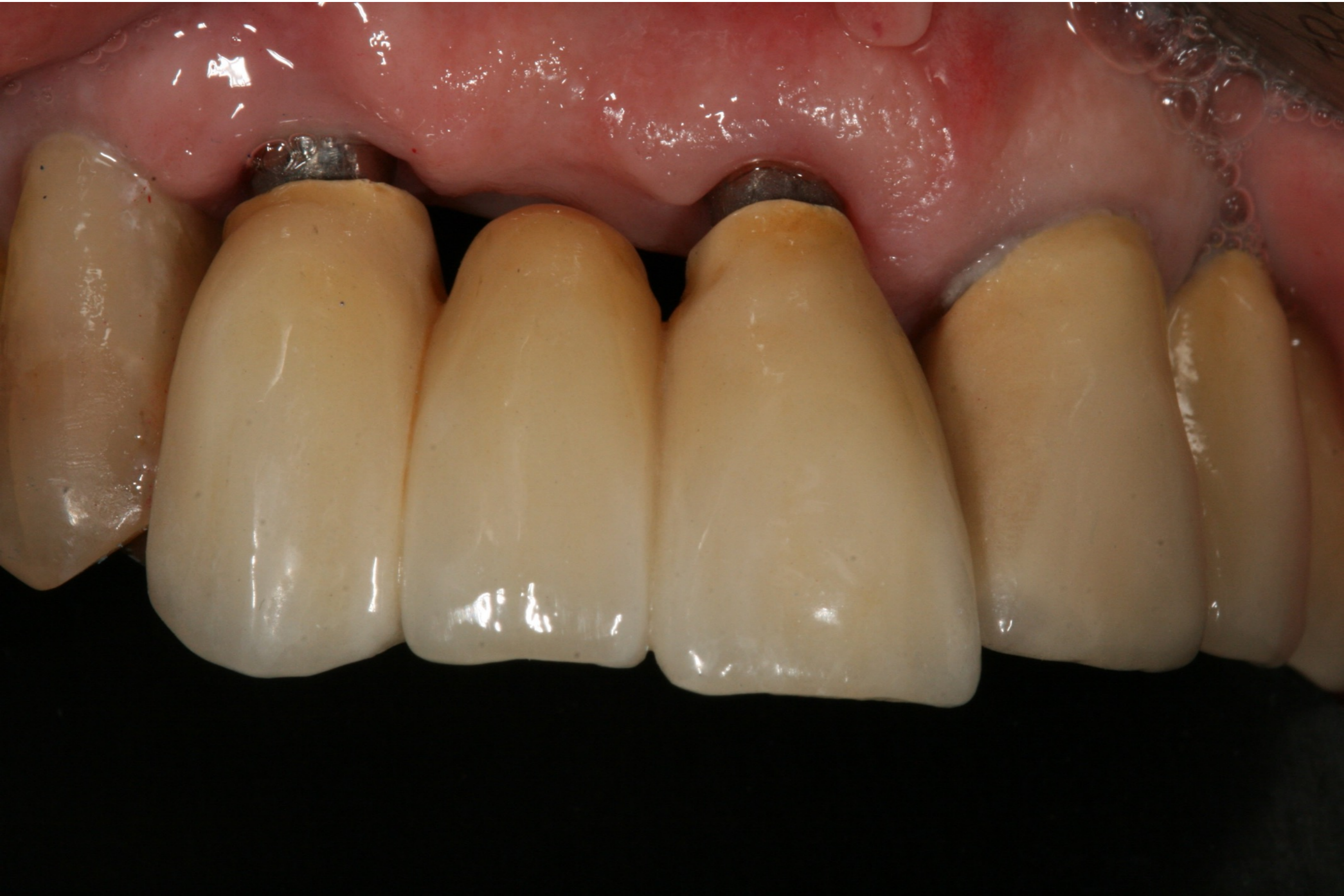Abutmenteinprobe 06/2012



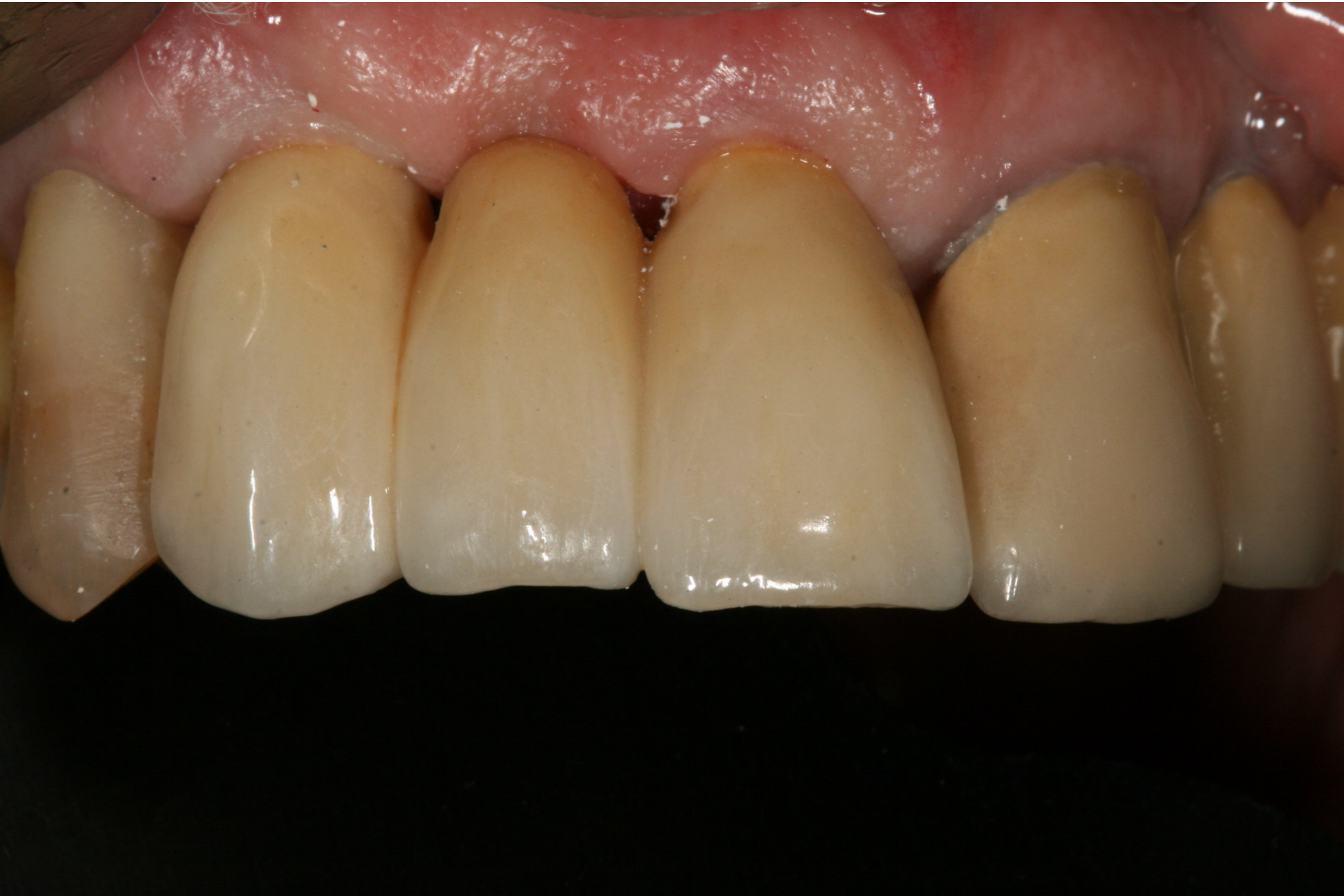Gerüsteinprobe 06/2012



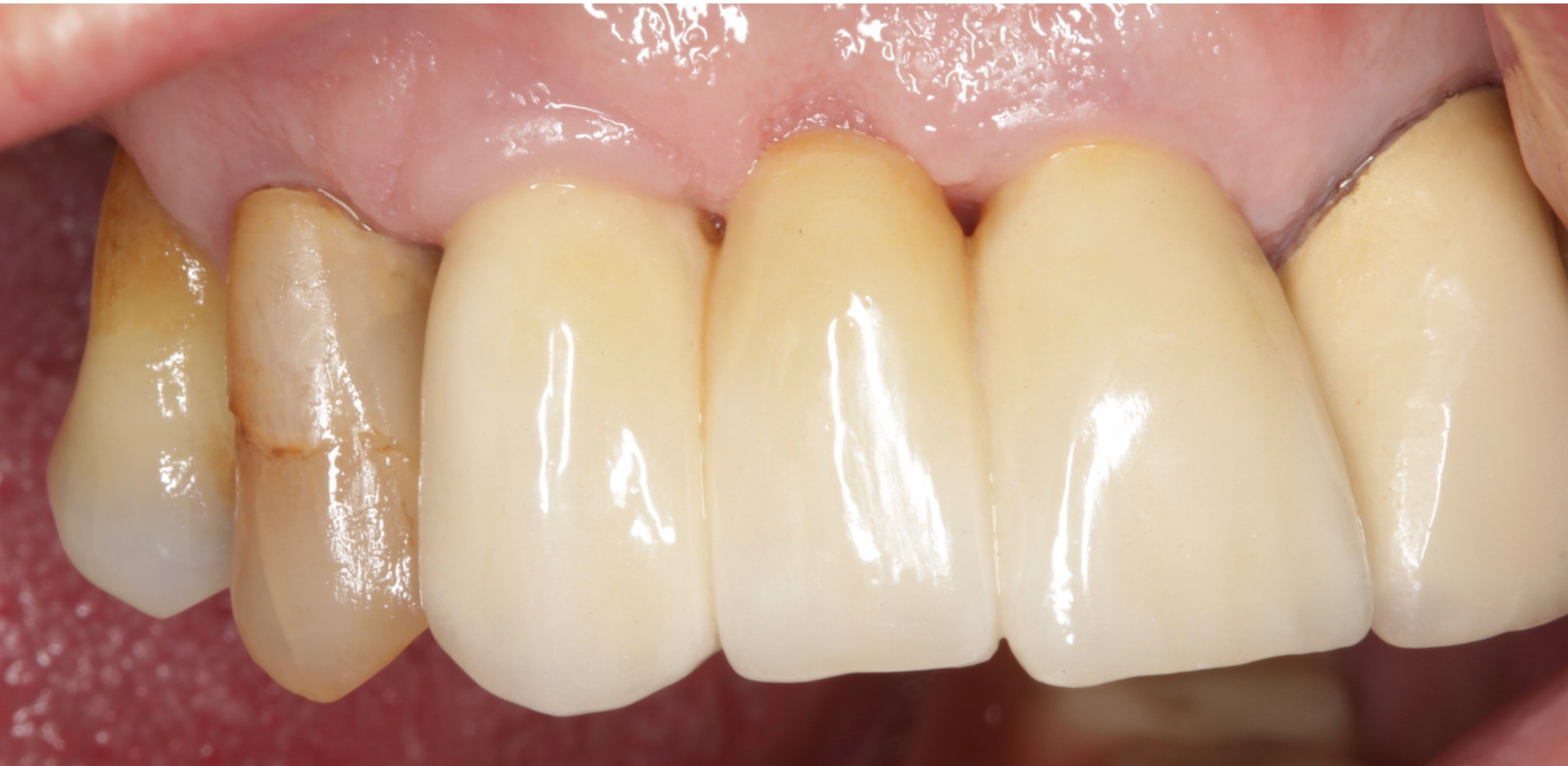Eingliederung der implantatgetragenen Brücke 06/2012



Eingliederung der implantatgetragenen Brücke 06/2012



Intraorale Ansicht 5 Jahre post OP 03/2017



RX (DVT aufgrund weiterer Therapieplanung im OK) 5 Jahre post OP 03/2017

